

МІНІСТЕРСТВО ОХОРОНИ ЗДОРОВ'Я УКРАЇНИ  
МІНІСТЕРСТВО ОСВІТИ І НАУКИ УКРАЇНИ  
СУМСЬКИЙ ДЕРЖАВНИЙ УНІВЕРСИТЕТ  
МЕДИЧНИЙ ІНСТИТУТ

проф. В.З.Сікора, доц. О.О.Устянський, доц. В.Ю.Ільїн,  
доц. В.І.Бумейстер, канд. мед. наук М.В.Погорелов,  
доц. Г.Ф.Ткач, ст. викл. Л.Г.Сулім, ст. викл. І.В.Болотна

# АНАТОМІЯ ГОЛОВИ





Анатомія людини серед усіх теоретичних дисциплін займає особливе місце. Знання з анатомії в системі медичної освіти незаперечні. Не знаючи будови тіла людини, лікар замість користі може тільки нашкодити хворому. З цього приводу є багато оригінальних висловів, які давно вже стали загальновідомими: "анатомія – фундамент медицини"; "без анатомії немає ні терапії, ні хірургії, а є лише прикмети та упередження"; "лікар – неанатом не тільки не корисний, а навіть шкідливий"; "хірург, який не пройшов анатомічної школи, не може бути на висоті свого покликання"; "шлях у хірургічну клініку лежить тільки через анатомічний театр". Вивчення анатомії людини є важливою складовою частиною загальнотеоретичної підготовки студента-медика, без якої не здобути освіти лікаря. Хірург повинен досконало знати топографію органів, судин та нервів. Перед кожним оперативним втручанням він повторює анатомію тієї ділянки, де буде оперувати, адже при пошкодженні артерій виникає кровотеча, а при пошкодженні нервів – параліч окремих або цілої групи м'язів. Лікар-терапевт, не знаючи меж органів у нормі, не зможе визначити, наприклад, чи збільшене серце або печінка, чи опущені нирки та ін. Лікарю-педіатру необхідно знати особливості будови органів дитини в різні вікові періоди формування її організму, в умовах навколишнього середовища та ін.

Анатомія – це також і загальнобіологічна дисципліна. Вона вивчає будову тіла людини, окремих частин та органів, їх конструкцію і мікроскопічну будову з позицій основних етапів еволюції, а також з урахуванням функції та біологічних закономірностей, що притаманні живим організмам, особливо вищим хребетним.

Оволодіння програмним матеріалом анатомії людини стане основою для подальшого вивчення всіх медичних дисциплін. Вивчити будову організму людини нелегко, однак за умови настирливої систематичної праці оволодіти предметом можна, а майбутньому лікарю – необхідно. Студенту слід пам'ятати, що найважливішою умовою для успішного вивчення дисципліни є бажання вчитися, стати професіоналом, майстром своєї справи.

У навчальній посібник внесені конкретні завдання кожного розділу і модуля, теми практичних занять, тестові питання з банку "Крок-1", перелік практичних навичок, стислий зміст матеріалу і список літератури. Вперше використовується топографічний принцип вивчення анатомії людини, враховуючи

нормальну і топографічну анатомію. Саме так викладають анатомію в Західній Європі і Америці, так викладений матеріал в багатьох іноземних атласах і підручниках. У зв'язку з переходом на Болонську систему це особливо актуально.

При написанні навчального посібника враховано досвід викладання предмета на кафедрах анатомії людини Національного медичного університету, Тернопільського державного медичного університету та Української державної медичної стоматологічної академії. Запропонований навчальний посібник повинен сприяти активації у студентів творчого підходу до вивчення предмета, а також буде корисним для аспірантів та викладачів, які обрали анатомію людини сферою своєї професійної діяльності.

### КОНКРЕТНІ ЦІЛІ

- 1 Застосувати класифікацію кісток для аналізу будови кісток черепа.
- 2 Описати і продемонструвати будову кісток черепа.
- 3 Описати і продемонструвати з'єднання між кістками черепа.
- 4 Описати і продемонструвати м'язи і фасції голови.
- 5 Аналізувати розвиток органів ротової порожнини та глотки в ембріогенезі.
- 6 Аналізувати аномалії і варіанти розвитку органів ротової порожнини та глотки.
- 7 Описати і продемонструвати будову органів ротової порожнини та глотки.
- 8 Аналізувати розвиток, аномалії і варіанти розвитку носової порожнини.
- 9 Описати і продемонструвати будову носової порожнини.
- 10 Визначити загальні закономірності будови та функцій гіпофіза та епіфіза.
- 11 Визначити загальні принципи будови і функцій ЦНС.
- 12 Аналізувати розвиток ЦНС в філо- і онтогенезі.
- 13 Аналізувати варіанти розвитку спинного і головного мозку.
- 14 Описати і продемонструвати зовнішню і внутрішню будову спинного мозку.
- 15 Аналізувати класифікацію відділів головного мозку за анатомічними принципами і за розвитком.
- 16 Описати і продемонструвати зовнішню будову відділів головного мозку.

- 17 Визначити загальні принципи будови органів чуття.
- 18 Аналізувати розвиток органів чуття в філо- і онтогенезі.
- 19 Аналізувати аномалії і варіанти розвитку органів чуття.
- 20 Описати і продемонструвати будову очного яблука і додаткових структур ока.
- 21 Описати і продемонструвати будову зовнішнього вуха, середнього вуха і внутрішнього вуха.
- 22 Аналізувати класифікацію черепних нервів.
- 23 Визначити загальні принципи будови черепних нервів, різних за походженням.
- 24 Аналізувати загальну будову вегетативних вузлів голови.
- 25 Описати і продемонструвати будову I – XII пар черепних нервів.
- 26 Описати і продемонструвати артеріальні судини голови.
- 27 Описати і продемонструвати вени голови.
- 28 Визначити лімфатичні судини голови.
- 29 Аналізувати джерела кровопостачання та іннервації органів голови стосовно проведення провідникової анестезії та розрізів у ділянці склепіння черепа.
- 30 Обґрунтувати клініку переломів основи черепа.
- 31 Описати і продемонструвати топографію привушної залози та гілок лицьового нерва відносно розрізів при флегмонах і абсцесах бічної ділянки обличчя.
- 32 Описати топічну діагностику пошкоджень лицьового нерва.

## **ТЕМИ ПРАКТИЧНИХ ЗАНЯТЬ**

|   |         |
|---|---------|
| 1 Лобова, тім'яна, потилична кістки черепа.   | I мод.  |
| 2 Клиноподібна і решітчаста кістки черепа.  | I мод.  |
| 3 Сконева кістка. Канали скроневої кістки.  | I мод.  |
| 4 Кістки лицевого черепа. Очна ямка. Сконева і підсконева ямки.                       | I мод.  |
| 5 Зовнішня і внутрішня основи черепа. Крило-піднебінна ямка. Кісткова порожнина носа. | I мод.  |
| 6 З'єднання кісток черепа.  | I мод.  |
| 7 М'язи та фасції голови.   | I мод.  |
| 8 Анатомія ротової порожнини та її похідних: язик, піднебіння.                        | II мод. |
| 9 Анатомія зубів і слинних залоз.   | II мод. |
| 10 Анатомія глотки.   | II мод. |

|    |   |          |
|----|---|----------|
| 11 | Анатомія зовнішнього носу, носової порожнини, гортані.  | II мод.  |
| 12 | Анатомія органів ендокринної системи (гіпофіз та епіфіз).                                     | II мод.  |
| 13 | Загальні відомості про центральну нервову систему. Макроскопічна анатомія спинного мозку.     | III мод. |
| 14 | Мікроскопічна анатомія спинного мозку.  | III мод. |
| 15 | Ембріогенез головного мозку. Анатомія довгастого мозку.                                       | III мод. |
| 16 | Анатомія моста і мозочка.   | III мод. |
| 17 | Ромбоподібна ямка. IV шлуночок. Середній мозок.   | III мод. |
| 18 | Анатомія проміжного мозку. III шлуночок.  | III мод. |
| 19 | Нюховий мозок. Базальні ядра. Бічні шлуночки. Біла речовина півкуль великого мозку.           | III мод. |
| 20 | Рельєф плаща.   | III мод. |
| 21 | Локалізація функцій у корі півкуль великого мозку.  | III мод. |
| 22 | Асоціативні, комісуральні і висхідні проєкційні провідні шляхи центральної нервової системи.  | III мод. |
| 23 | Низхідні проєкційні провідні шляхи центральної нервової системи.                              | III мод. |
| 24 | Оболони і шляхи циркуляції спинномозкової рідини. Кровопостачання головного і спинного мозку. | III мод. |
| 25 | Анатомія очного яблука.   | III мод. |
| 26 | Анатомія допоміжного апарату органа зору. Провідний шлях зорового аналізатора.                | III мод. |
| 27 | Анатомія зовнішнього і середнього вуха.   | III мод. |
| 28 | Анатомія внутрішнього вуха. Провідні шляхи слуху і рівноваги.                                 | III мод. |
| 29 | I, II, III, IV, VI, VIII пари черепних нервів.  | IV мод.  |
| 30 | V пара черепних нервів.   | IV мод.  |
| 31 | VII і IX пари черепних нервів.  | IV мод.  |
| 32 | X, XI і XII пари черепних нервів.   | IV мод.  |
| 33 | Аорта. Гілки дуги аорти. Загальна і внутрішня сонні артерії.                                  | V мод.   |
| 34 | Зовнішня сонна артерія.   | V мод.   |
| 35 | Підключична артерія.  | V мод.   |

|   |                               |
|---|-------------------------------|
| 36 Вени голови.   | V мод.                        |
| 37 Лімфатичні вузли і судини голови. Лімфатичні стовбури і протоки.   | V мод.                        |
| 38 Васкуляризація та іннервація органів голови.   | V мод.                        |
| 39 Топографічна анатомія лобово-тім'яно-потиличної ділянки. Хірургічна анатомія внутрішньої основи черепа, оболон головного мозку та венозних пазух. Клінічна анатомія переломів основи черепа.   | I мод. з оперативної хірургії |
| 40 Топографічна анатомія скроневої ділянки. Краніо-церебральна топографія. Топографічна анатомія соскоподібного відростка. Анатомічне обґрунтування антротомії.   | I мод. з оперативної хірургії |
| 41 Топографічна анатомія бічної ділянки обличчя. Хірургічна анатомія білявушної слинної залози, лицьового нерва, глибокої ділянки обличчя. Анатомічне обґрунтування провідникової анестезії гілок трійчастого нерва. Хірургічна анатомія скронево-крилоподібного, міжкрилоподібного та парафарингеального клітковинних просторів. | I мод. з оперативної хірургії |

## СЛОВНИК ОСНОВНИХ ПОНЯТЬ

|                                   |                                   |
|-----------------------------------|-----------------------------------|
| Лобова кістка                     | Лобовий кут                       |
| Лобова луска                      | Потиличний кут                    |
| Лобовий горб                      | Клиноподібний кут                 |
| Надбрівна дуга                    | Соскоподібний кут                 |
| Надперенісся                      | Тім'яний отвір                    |
| Борозна верхньої стрілової пазухи | Борозна верхньої стрілової пазухи |
| Лобовий гребінь                   | Тім'яний горб                     |
| Сліпий отвір                      | Верхня скронева лінія             |
| Надочномковий край                | Потилична кістка                  |
| Надочномковий отвір               | Великий отвір                     |
| Виличний відросток                | Основна частина                   |
| Очноямкова частина                | Глотковий горбок                  |
| Ямка сльозової залози             | Схил                              |
| Носова частина                    | Бічна частина                     |
| Носова ость                       | Потиличний виросток               |
| Решітчаста вирізка                | Виростковий канал                 |
| Лобова пазуха                     | Виросткова ямка                   |
| Тім'яна кістка                    | Яремна вирізка                    |
| Потиличний край                   | Яремний відросток                 |
| Лусковий край                     | Канал під'язикового нерва         |
| Стріловий край                    | Потилична луска                   |
| Лобовий край                      | Зовнішній потиличний виступ       |

Верхня каркова лінія  
Нижня каркова лінія  
Внутрішній потиличний виступ  
Хрестоподібне підвищення  
Борозна поперечної пазухи  
Борозна сигмоподібної пазухи  
Борозна потиличної пазухи  
Клиноподібна кістка  
Тіло клиноподібної кістки  
Турецьке сідло  
Гіпофізна ямка  
Горбок сідла  
Спинка сідла  
Сонна борозна  
Клиноподібна пазуха  
Мале крило клиноподібної кістки  
Велике крило клиноподібної кістки  
Мозкова поверхня великого крила  
Скронева поверхня великого крила  
Підскронева поверхня великого крила  
Верхньощелепна поверхня великого крила  
Очнюмкова поверхня великого крила  
Верхня очнюмкова щілина  
Зоровий канал  
Круглий отвір  
Овальний отвір  
Остистий отвір  
Крилоподібний відросток  
Бічна пластинка  
Присередня пластинка  
Крилоподібний канал  
Крилоподібна ямка  
Крилоподібна вирізка  
Решітчаста кістка  
Дірчаста пластинка  
Дірчасті отвори  
Перпендикулярна пластинка  
Решітчастий лабіринт  
Очнюмкова пластинка  
Верхня носова раковина  
Середня носова раковина  
Скронева кістка (права чи ліва)  
Кам'яниста частина скроневої кістки  
Верхній край кам'янистої частини  
Борозна верхньої кам'янистої пазухи  
Задній край кам'янистої частини  
Борозна нижньої кам'янистої пазухи  
Передній край кам'янистої частини  
Борозна нижньої кам'янистої пазухи  
Передня поверхня кам'янистої частини  
Покрівля барабанної порожнини

Трійчасте втиснення  
Розтвір каналу великого кам'янистого нерва  
Борозна великого кам'янистого нерва  
Розтвір каналу малого кам'янистого нерва  
Борозна малого кам'янистого нерва  
Задня поверхня кам'янистої частини  
Внутрішній слуховий отвір  
Внутрішній слуховий хід  
Піддугова ямка  
Нижня поверхня кам'янистої частини  
Яремна ямка  
Шилоподібний відросток  
Шило-соскоподібний отвір  
Кам'яниста ямочка  
Зовнішній отвір сонного каналу  
Внутрішній отвір сонного каналу  
Соскоподібний відросток (скроневої кістки)  
Борозна сигмоподібної пазухи  
Соскоподібна вирізка  
Соскоподібний отвір  
Барабанна частина  
Лускова частина  
Виличний відросток  
Суглобовий горбок  
Нижньощелепна ямка  
Зовнішній слуховий отвір  
Зовнішній слуховий хід  
Сонний канал  
Лицевий канал  
М'язово-трубний канал  
Напівканал слухової труби  
Напівканал м'яза-напружувача барабанної перетинки  
Каналець барабанної струни  
Барабанний каналець  
Соскоподібний каналець  
Сонно-барабанні канальці  
Верхня щелепа  
Тіло верхньої щелепи  
Очнюмкова поверхня  
Підочнюмкова борозна верхньої щелепи  
Підочнюмковий канал верхньої щелепи  
Підочнюмковий край тіла верхньої щелепи  
Передня поверхня тіла верхньої щелепи  
Підочнюмковий отвір верхньої щелепи



|   |   |
|---|---|
| Носова вирізка                            | Лобовий відросток                         |
| Підскронева поверхня тіла верхньої щелепи | Скроневий відросток                       |
| Горб верхньої щелепи                      | Вилично-очноямковий отвір                 |
| Коміркові отвори                          | Вилично-лицевий отвір                     |
| Носова поверхня тіла верхньої щелепи      | Вилично-скроневий отвір                   |
| Сльозова борозна                          | Під'язикова кістка                        |
| Верхньощелепний розтвір                   | Тіло під'язикової кістки                  |
| Лобовий відросток верхньої щелепи         | Малий ріг                                 |
| Виличний відросток верхньої щелепи        | Великий ріг                               |
| Піднебінний відросток верхньої щелепи     | Скелепіння черепа                         |
| Комірковий відросток                      | Скронева ямка                             |
| Зубні комірки                             | Стінки скроневої ямки                     |
| Нижня щелепа                              | Вилична дуга                              |
| Тіло нижньої щелепи                       | Підскронева ямка                          |
| Коміркова частина                         | Стінки підскроневої ямки                  |
| Коміркова дуга нижньої щелепи             | Очна ямка                                 |
| Зубні комірки                             | Очноямковий вхід                          |
| Основа нижньої щелепи                     | Надочноямковий край (череп)               |
| Підборідний виступ нижньої щелепи         | Підочноямковий край (череп)               |
| Підборідний горбок                        | Стінки очної ямки                         |
| Підборідний отвір                         | Передній решітчастий отвір                |
| Двочеревцева ямка нижньої щелепи          | Задній решітчастий отвір                  |
| Щелепно-під'язикова лінія нижньої щелепи  | Нижня очноямкова щілина                   |
| Під'язикова ямка                          | Крило-піднебінна ямка                     |
| Піднижньощелепна ямка                     | Стінки крило-піднебінної ямки             |
| Гілка нижньої щелепи                      | Передня черепна ямка                      |
| Кут нижньої щелепи                        | Середня черепна ямка                      |
| Жувальна горбистість                      | Задня черепна ямка                        |
| Крилоподібна горбистість                  | Борозна верхньої стрілової пазухи (череп) |
| Вирізка нижньої щелепи                    | Борозна поперечної пазухи (череп)         |
| Виростковий відросток нижньої щелепи      | Борозна сигмоподібної пазухи (череп)      |
| Голівка нижньої щелепи                    | Зовнішня основа черепа                    |
| Шийка нижньої щелепи                      | Рваний отвір (череп)                      |
| Крилоподібна ямка нижньої щелепи          | Яремний отвір (череп)                     |
| Вінцевий відросток нижньої щелепи         | Сонний канал скроневої кістки (череп)     |
| Отвір нижньої щелепи                      | М'язово-трубний канал (череп)             |
| Канал нижньої щелепи                      | Кісткове піднебіння                       |
| Нижня носова раковина                     | Великий піднебінний канал                 |
| Сльозова кістка                           | Малі піднебінні отвори                    |
| Носова кістка                             | Різцевий канал                            |
| Леміш                                     | Стінки кісткової носової порожнини        |
| Піднебінна кістка                         | Хоани                                     |
| Перпендикулярна пластинка                 | Верхній носовий хід                       |
| Клино-піднебінна вирізка                  | Середній носовий хід                      |
| Пірамідний відросток                      | Нижній носовий хід                        |
| Горизонтальна пластинка                   | Спільний носовий хід                      |
| Вилична кістка                            | Вінцеве шво черепа                        |
| Бічна поверхня                            | Стрілове шво черепа                       |
| Скронева поверхня                         | Ламбдоподібне шво черепа                  |
| Очноямкова поверхня                       | Тім'ячка черепа                           |
|   | Синхондрози черепа                        |

Скронево-нижньощелепний суглоб  
Атланта-потиличний суглоб  
Надчерепний м'яз  
Лобове черевце  
Потиличне черевце  
Апоневротичний шолом (надчерепний апоневроз)  
Коловий м'яз ока  
Великий виличний м'яз  
М'яз-підймач верхньої губи  
М'яз-підймач кута рота  
Щічний м'яз  
М'яз-опускач кута рота  
М'яз-опускач нижньої губи  
Коловий м'яз рота  
Скроневий м'яз  
Жувальний м'яз  
Бічний крилоподібний м'яз  
Присередній крилоподібний м'яз  
Ротова порожнина  
Присінок рота  
Верхня губа  
Нижня губа  
Кут рота  
Щока  
Власне ротова порожнина  
Піднебіння  
Тверде піднебіння  
М'яке піднебіння  
Ясна  
Язик  
Тіло язика  
Корінь язика  
Спинка язика  
Край язика  
Верхівка язика  
Слизова оболонка язика  
Грибоподібні сосочки язика  
Жолобуваті сосочки язика  
Листоподібні сосочки язика  
Сліпий отвір язика  
Язиковий мигдалик  
Зів  
Піднебінно-язикова дужка  
Піднебінно-глоткова дужка  
Піднебінний мигдалик  
Мигдаликова ямка  
Коронка зуба  
Шийка зуба  
Корінь зуба  
Різці  
Ікла

Малі кутні зуби  
Великі кутні зуби  
Під'язикова залоза  
Піднижньощелепна залоза  
Привушна залоза  
Привушна протока  
Глотка  
Носова частина глотки  
Склепіння глотки  
Глотковий мигдалик  
Глотковий отвір слухової труби  
Трубний валок  
Ротова частина глотки  
Гортанна частина глотки  
Порожнина глотки  
Слизова оболонка глотки  
М'язи глотки  
Корінь носа  
Спинка носа  
Кінчик носа  
Крила носа  
Ніздрі  
Хоани  
Носова перегородка  
Верхня носова раковина  
Середня носова раковина  
Нижня носова раковина  
Присінок носа  
Верхній носовий хід  
Середній носовий хід  
Нижній носовий хід  
Спільний носовий хід  
Приносові пазухи  
Верхньощелепна пазуха  
Клиноподібна пазуха  
Лобова пазуха  
Решітчасті комірчи  
Слизова оболонка  
Нюхова частина  
Дихальна частина  
Гіпофіз  
Шишкоподібна залоза  
Шийне стовщення  
Попереково-крижове стовщення  
Мозковий конус  
Кінцева нитка  
Передня серединна щілина  
Задня серединна борозна  
Передньобічна борозна  
Задньобічна борозна  
Задня проміжна борозна  
Кінський хвіст

Канатики спинного мозку  
Передній канатик  
Бічний канатик  
Задній канатик  
Центральний канал  
Сіра речовина  
Передній ріг  
Задній ріг  
Бічний ріг  
Біла речовина  
Стовбур головного мозку  
Довгастий мозок  
Міст  
Середній мозок  
Довгастий мозок  
Передня серединна щілина  
Піраміда довгастого мозку  
Перехрестя пірамід  
Передньобічна борозна  
Олива  
Задньобічна борозна  
Клиноподібний пучок  
Клиноподібний горбок  
Тонкий пучок  
Тонкий горбок  
Задня серединна борозна  
Нижня мозочкова ніжка  
Міст  
Основна борозна  
Середня мозочкова ніжка  
Верхня мозочкова ніжка  
Верхній мозковий парус  
Покрив мосту (на поперечному розрізі)  
Основна частина мосту  
Мозочок  
Півкуля мозочка  
Черв'як мозочка  
Щілини мозочка  
Листки мозочка  
Клаптик  
Дерево життя  
Кора мозочка  
Зубчасте ядро  
Нижня мозочкова ніжка  
Середня мозочкова ніжка  
Верхня мозочкова ніжка  
Четвертий шлуночок  
Ромбоподібна ямка  
Серединна борозна  
Присереднє підвищення ромбоподібної ямки  
Мозкові смуги четвертого шлуночка

Трикутник під'язикового нерва  
Трикутник блукаючого нерва  
Бічний закуток  
Присереднє підвищення ромбоподібної ямки  
Лицевий горбок  
Присінкове поле  
Покрив четвертого шлуночка  
Верхній мозковий парус  
Нижній мозковий парус  
Середній мозок  
Покрівля середнього мозку  
Пластинка покрівлі  
Верхній горбок  
Нижній горбок  
Ручка верхнього горбка  
Ручка нижнього горбка  
Водопровід мозку  
Міжніжкова ямка  
Задня пронизана речовина  
Ніжка мозку  
Покрив середнього мозку  
Червоне ядро  
Чорна речовина  
Основа ніжки мозку  
Проміжний мозок  
Таламус  
Передній горбок таламуса  
Подушка таламуса  
Мозкова смуга таламуса  
Епіталамус  
Повідець  
Повідцевий трикутник  
Шишкоподібна залоза  
Метаталамус  
Бічне колінчасте тіло  
Присереднє колінчасте тіло  
Гіпоталамус  
Зорове перехрестя  
Зоровий шлях  
Сірий горб  
Лійка  
Сосочкове тіло  
Третій шлуночок  
Стінки  
Міжшлуночковий отвір  
Отвір водопроводу мозку  
Смугасте тіло  
Хвостате ядро  
Голова  
Тіло  
Хвіст

|  |  |
|--|--|
| Сочевицеподібне ядро                     | Лобовий полюс                                      |
| Лушпина                                  | Передцентральна борозна                            |
| Бічна бліда куля                         | Передцентральна звивина                            |
| Присередня бліда куля                    | Верхня лобова борозна                              |
| Огорожа                                  | Нижня лобова борозна                               |
| Бічні шлуночки                           | Верхня лобова звивина                              |
| Центральна частина бічного шлуночка      | Середня лобова звивина                             |
| Стінки центральної частини               | Нижня лобова звивина                               |
| Передній (лобовий) ріг бічного шлуночка  | Висхідна гілка                                     |
| Стінки переднього рогу                   | Передня гілка                                      |
| Задній (потиличний) ріг бічного шлуночка | Покришкова частина                                 |
| Стінки заднього рогу                     | Трикутна частина                                   |
| Пташина острога бічного шлуночка         | Очноямкова частина                                 |
| Обхідне підвищення бічного шлуночка      | Тім'яна частка                                     |
| Нижній (скроневиий) ріг бічного шлуночка | Зацентральна борозна                               |
| Стінки нижнього рогу                     | Зацентральна звивина                               |
| Морський коник                           | Верхня тім'яна часточка                            |
| Міжшлуночковий отвір                     | Внутрішньотім'яна борозна                          |
| Зовнішня капсула кінцевого мозку         | Нижня тім'яна часточка                             |
| Внутрішня капсула кінцевого мозку        | Кутова звивина                                     |
| Передня ніжка внутрішньої капсули        | Надкрайова звивина                                 |
| Коліно внутрішньої капсули               | Скронева частка                                    |
| Задня ніжка внутрішньої капсули          | Верхня скронева борозна                            |
| Мозолисте тіло                           | Нижня скронева борозна                             |
| Дзьоб                                    | Верхня скронева звивина                            |
| Коліно                                   | Середня скронева звивина                           |
| Стовбур                                  | Нижня скронева звивина                             |
| Валик                                    | Поперечні скроневі звивини                         |
| Прозора перегородка                      | Потилична частка                                   |
| Скляпиння                                | Потиличний полюс                                   |
| Стовп                                    | Острівець  |
| Тіло                                     | Звивини острівця                                   |
| Ніжка                                    | Присередня і нижня поверхні півкулі великого мозку |
| Нюхова цибулина                          | Борозна мозолистого тіла                           |
| Нюховий шлях                             | Борозна пояса                                      |
| Нюховий трикутник                        | Поясна звивина                                     |
| Передня пронизана речовина               | Перешийок поясної звивини                          |
| Півкуля великого мозку                   | Морськоконикова борозна                            |
| Поздовжня щілина великого мозку          | Приморськоконикова звивина                         |
| Бічна ямка великого мозку                | Гачок  |
| Лобова частка                            | Зубчаста звивина нюхова борозна                    |
| Тім'яна частка                           | Прицентральна борозна                              |
| Скронева частка                          | Прицентральна часточка                             |
| Потилична частка                         | Передклин  |
| Острівець                                | Тім'яно-потилична борозна                          |
| Верхньобічна поверхня великого мозку     | Клин   |
| Центральна борозна                       | Острогова борозна                                  |
| Бічна борозна                            | Язикова звивина                                    |
| Лобова частка                            | Обхідна борозна                                    |
|  | Присередня потилично-скронева звивина              |

Потилочно-скронева борозна  
Бічна потилочно-скронева звивина  
Пряма звивина  
Нюхова борозна  
Очноямкові борозни  
Очноямкові звивини  
Спинномозкова тверда оболона  
Тверда оболона головного мозку  
Серп великого мозку  
Серп мозочка  
Намет мозочка  
Діафрагма сідла  
Пазухи твердої оболони  
Верхня стрілова пазуха  
Нижня стрілова пазуха  
Пряма пазуха  
Потилічна пазуха  
Поперечна пазуха  
Стік пазух  
Сигмоподібна пазуха  
Печериста пазуха  
Клино-кам'яна пазуха  
Верхня кам'яниста пазуха  
Нижня кам'яниста пазуха  
Павутинна оболонка головного мозку  
Спинномозкова павутинна оболонка  
М'яка оболонка головного мозку  
Спинномозкова м'яка оболонка  
Очне яблуко  
Волокниста оболонка очного яблука  
Білкова оболонка ока  
Рогівка  
Судинна оболонка очного яблука  
Власне судинна оболонка  
Війкове тіло  
Райдужка  
Зіниця  
Сітківка  
Кришталік  
Скliste тіло  
Зовнішні м'язи очного яблука  
Бічний прямий м'яз  
Верхній прямий м'яз  
Присередній прямий м'яз  
Бічний прямий м'яз  
Верхній косий м'яз  
Нижній косий м'яз  
Брова  
Верхня повіка  
Нижня повіка  
Сполучна оболонка (кон'юнктива)  
Верхнє склепіння сполучної оболонки

Нижнє склепіння сполучної оболонки  
Сльозова залоза  
Вушна раковина  
Завиток  
Протизавиток  
Козелок  
Протикозелок  
Вушна часточка  
Зовнішній слуховий хід  
Зовнішній слуховий отвір  
Барабанна перетинка  
Барабанна порожнина  
Покрівельна стінка  
Яремна стійка  
Лабіринтна стінка  
Соскоподібна стінка  
Сонна стінка  
Перетинчаста стінка  
Стремінце  
Коваделко  
Молоточок  
Слухова труба  
Внутрішнє вухо  
Кістковий лабіринт  
Присінок  
Півколові канали  
Завитка  
Перетинчастий лабіринт  
Спільна кісткова ніжка  
Амппульні кісткові ніжки  
Проста кісткова ніжка  
Кісткова спіральна пластинка  
Веретено завитки  
Сходи присінка  
Барабанні сходи  
Присінкові сходи  
Нюховий нерв (I пара)  
Зоровий нерв (II пара)  
Окоруховий нерв (III пара)  
Блоковий нерв (IV пара)  
Відвідний нерв (VI пара)  
Присінково-завитковий нерв (VIII пара)  
Присінковий вузол  
Завитковий вузол  
Зоровий перехрест  
Зоровий шлях  
Трійчастий нерв (V пара) та його вузол  
Очний нерв (1 гілка V пари)  
Верхньощелепний нерв (2 гілка V пари)  
Нижньощелепний нерв (3 гілка V пари)  
Вушно-скроневи нерв  
Язиковий нерв

Нижній комірковий нерв  
Слізний нерв  
Носовийковий нерв  
Точки Валле  
Лицевий і проміжний нерви (VII пара)  
Проміжний нерв (VIII пара)  
Язикоглотковий нерв (IX пара)  
Скроневі гілки  
Виличні гілки  
Щічні гілки  
Шийна гілка  
Крайова нижньощелепна гілка  
Барабанна струна  
Великий кам'янистий нерв  
Колінчастий вузол  
Блукаючий нерв (X пара)  
Поворотний гортанний нерв  
Передній і задній блукаючі стовбури  
Додатковий нерв (XI пара)  
Під'язиковий нерв (XII пара)  
Шийна петля під'язикового нерва  
Верхня гілка  
Нижня гілка  
Права загальна сонна артерія  
Права підключична артерія  
Загальна сонна артерія (права, ліва)  
Зовнішня сонна артерія  
Верхня щитоподібна артерія  
Язикова артерія  
Лицева артерія  
Потилічна артерія  
Задня вушна артерія  
Висхідна глоткова артерія  
Поверхнева скронева артерія  
Верхньощелепна артерія  
Нижня коміркова артерія  
Середня оболонна артерія  
Внутрішня сонна артерія  
Шийна частина  
Кам'яниста частина  
Печериста частина  
Мозкова частина  
Очна артерія  
Передня мозкова артерія  
Задня сполучна артерія  
Хребтова артерія  
Основна артерія  
Задня мозкова артерія  
Артеріальне коло мозку  
Внутрішня яремна вена  
Лицева вена  
Занижньощелепна вена

Зовнішня яремна вена  
Поверхневі скроневі вени  
Синуси твердої мозкової оболони  
Грудна протока

## НОРМАЛЬНА АНАТОМІЯ

**КІСТКИ ЧЕРЕПА (ossa cranii)** поділяються на кістки мозкового і лицевого черепа.

**Кістки мозкового черепа (ossa cranii cerebrale)** утворюють основу черепа (*basis cranii*) та склепіння черепа (*calvaria*).

Основа черепа поділяється на внутрішню основу черепа (*basis cranii interna*) та зовнішню основу черепа (*basis cranii externa*) і утворена лобовою кісткою (*os frontale*), решітчастою кісткою (*os ethmoidale*), клиноподібною кісткою (*os sphenoidale*), скроневою кісткою (*os temporale*) і потиличною кісткою (*os occipitale*). На внутрішній основі черепа знаходяться передня черепна ямка (*fossa cranii anterior*), середня черепна ямка (*fossa cranii media*) та задня черепна ямка (*fossa cranii posterior*).

Склепіння черепа утворене лускою потиличної кістки, лускою скроневої кістки, лускою лобової кістки та тім'яною кісткою.

**Потилична кістка (os occipitale)** складається із потиличної луски (*squama occipitalis*), бічної частини (*pars lateralis*) і основної частини (*pars basilaris*).

Потилична луска (*squama occipitalis*) на зовнішній поверхні має зовнішній потиличний виступ (*protuberantia occipitalis externa*), від якого донизу відходить зовнішній потиличний гребінь (*crista occipitalis externa*). Вправо і вліво від потиличного виступу містяться верхня каркова лінія (*linea nuchalis superior*), а трохи нижче – нижня каркова лінія (*linea nuchalis inferior*) (може бути найвища каркова лінія (*linea nuchalis suprema*)). На внутрішній (мозковій) поверхні (*facies interna (cerebralis)*) знаходиться хрестоподібне підвищення (*eminentia cruciformis*), в центрі якого – внутрішній потиличний виступ (*protuberantia occipitalis interna*). Від останнього вниз іде внутрішній потиличний гребінь (*crista occipitalis interna*), угору – борозна верхньої стрілової пазухи (*sulcus sinus sagittalis superior*) і по боках – борозна поперечної пазухи (*sulcus sinus transversi*).

Бічна частина – парна, обмежує з боків великий отвір (*foramen magnum*), і на зовнішній поверхні містить потиличні виростки (*condylus occipitalis*), позаду від яких знаходяться виросткові ямки (*fossa condylaris*). На внутрішній її поверхні розміщені яремні горбки (*tuberculum jugulare*) та яремні відростки (*processus jugularis*), в основі яких лежить канал під'язикового нерва (*canalis nervi hypoglossi*).

На основній частині знизу знаходиться *глотковий горбок* (*tuberculum pharyngeum*), а верхня (мозкова) поверхня утворює *схил* (*clivus*), по боках від якого розміщена *борозна нижньої кам'янистої пазухи* (*sulcus sinus petrosi inferioris*).

**Тім'яна кістка (*os parietale*)** – парна плоска кістка, яка має *лобовий кут* (*angulus frontalis*), *потиличний кут* (*angulus occipitalis*), *соскоподібний кут* (*angulus mastoideus*) і *клиноподібний кут* (*angulus sphenoidalis*)), а також *потиличний край* (*margo occipitalis*), *лусковий край* (*margo squamosus*), *стріловий край* (*margo sagittalis*) та *лобовий край* (*margo frontalis*). На зовнішній поверхні тім'яної кістки знаходиться *тім'яний горб* (*tuber parietale*), а на внутрішній (мозковій) – *борозна верхньої стрілової пазухи* (*sulcus sinus sagittalis superior*), уздовж якої розміщені *зернисті ямочки* (*foveolae granulares*). На внутрішній поверхні соскоподібного кута проходить *борозна сигмоподібної пазухи* (*sulcus sinus sigmoidei*).

**Лобова кістка (*os frontale*)** складається з трьох частин: *лобової луски* (*squama frontalis*), *двох очноямкових частин* (*pars orbitalis*) і *носової частини* (*pars nasalis*).

На зовнішній поверхні лобової луски знаходяться *лобові горби* (*tuber frontale*), нижче від яких проходять *надбрівні дуги* (*arcus superciliaris*) і знаходиться *надперенісся* (*glabella*). На внутрішній поверхні лобової луски посередині проходить *лобовий гребінь* (*crista frontalis*), який закінчується спереду *сліпим отвором* (*foramen caecum*). Ззаду гребінь продовжується в *борозну верхньої стрілової пазухи* (*sulcus sinus sagittalis superior*).

*Очноямкова частина* – парна, утворює верхню стінку очної ямки (орбіти). З бічної сторони очноямкова частина містить *вилічний відросток* (*processus zygomaticus*), на внутрішній поверхні якого знаходиться *ямка сльозової залози* (*fossa glandulae lacrimalis*). Очноямкова частина відокремлюється від луски *надочноямковим краєм* (*margo supraorbitalis*), з присередньої сторони якого розміщена *надочноямкова вирізка* (*incisura supraorbitalis*) (іноді *надочноямковий отвір* (*foramen supraorbitale*)).

*Носова частина* лобової кістки має *решітчасту вирізку* (*incisura ethmoidalis*), яка обмежена *носовою остю* (*spina nasalis*). В середині носової частини лобової кістки знаходиться *лобова пазуха* (*sinus frontalis*), яка за допомогою *отворів лобової пазухи* (*apertura sinus frontalis*) відкривається у середній носовий



хід.

**Клиноподібна кістка (os sphenoidale)** – має тіло (*corpus*), великі крила (*ala major*), малі крила (*ala minor*) і крилоподібні відростки (*processus pterygoideus*).

На внутрішній поверхні тіла міститься турецьке сідло (*sella turcica*), яке ззаду і зверху обмежене спинкою турецького сідла (*dorsum sellae*). Дно турецького сідла займає гіпофізна ямка (*fossa hypophysialis*). Спереду від сідла знаходиться горбок сідла (*tuberculum sellae*). Перед горбком сідла проходить передперехресна борозна (*sulcus prechiasmaticus*), яка переходить у зорові канали (*canalis opticus*). На передній поверхні тіла знаходиться клиноподібний гребінь (*crista sphenoidalis*), який переходить у клиноподібний дзьоб (*rostrum sphenoidale*). В середині тіла розміщена клиноподібна пазуха (*sinus sphenoidalis*), яка через отвори відкривається у верхній носовий хід.

В основі великих крил містяться спереду назад круглий отвір (*foramen rotundum*), овальний отвір (*foramen ovale*) та остистий отвір (*foramen spinosum*). Велике крило має мозкову поверхню (*facies cerebrealis*), скроневу поверхню (*facies temporalis*), підскроневу поверхню (*facies infratemporalis*), верхньощелепну поверхню (*facies maxillaris*) та очноямкову поверхню (*facies orbitalis*).

Малі крила закінчуються ззаду передніми нахиленими відростками (*processus clinoides anterior*), в основі яких знаходяться зорові канали (*canalis opticus*). Між малими і великими крилами утворюється верхня очноямкова щілина (*fissura orbitalis superior*).

Крилоподібні відростки складаються з присередньої пластинки (*lamina medialis*) та бічної пластинки (*lamina lateralis*), між якими в нижній частині знаходиться крилоподібна вирізка (*incisura pterygoidea*). Остання у верхній частині переходить в крилоподібну ямку (*fossa pterygoidea*). Присередня пластинка знизу переходить в крилоподібний гачок (*hamulus pterygoideus*). В основі крилоподібних відростків проходить крилоподібний канал (*canalis pterygoideus*).

**Скронева кістка (os temporale)** має три частини: лускову частину (*pars squamosa*), кам'янисту частину (*pars petrosa*) та барабанну частину (*pars tympanica*).

На зовнішній поверхні лускової частини знаходиться виличний відросток (*processus zygomaticus*), в основі якого є

нижньощелепна ямка (*fossa mandibularis*) для з'єднання з голівкою нижньої щелепи. Вище відростка угору спрямована борозна середньої скроневої артерії (*sulcus arteriae temporalis mediae*). Мозкова поверхня лускової частини відокремлюється від кам'янистої кам'янисто-лусковою щілиною (*fissura petrosquamosa*).

Кам'яниста частина має вигляд піраміди (*pyramis*), верхівка кам'янистої частини (*apex partis petrosae*) спрямована вперед, униз і присередньо, а основа кам'янистої частини (*basis partis petrosae*) – в протилежний бік. Кам'яниста частина має передню поверхню (*facies anterior*), задню поверхню (*facies posterior*) та нижню поверхню (*facies inferior*).

На передній поверхні кам'янистої частини розміщені такі утвори:

- трійчасте втиснення (*impressio trigeminalis*);
- розтір каналу великого кам'янистого нерва (*hiatus canalis nervi petrosi majoris*) і борозна великого кам'янистого нерва (*sulcus nervi petrosi majoris*);
- розтір каналу малого кам'янистого нерва (*hiatus canalis nervi petrosi minoris*) і борозна малого кам'янистого нерва (*sulcus nervi petrosi minoris*);
- дугове підвищення (*eminentia arcuata*);
- покрівля барабанної порожнини (*tegmen tympani*).

Задня поверхня кам'янистої частини відокремлена від передньої борозною верхньої кам'янистої пазухи (*sulcus sinus petrosi superior*). На задній поверхні знаходяться такі утвори:

- внутрішній слуховий отвір (*porus acusticus internus*), який веде у внутрішній слуховий хід (*meatus acusticus internus*);
- піддугова ямка (*fossa subarcuata*);
- отвір каналця присінка (*apertura canaliculae vestibuli*).

Нижня поверхня кам'янистої частини відокремлена від задньої борозною нижньої кам'янистої пазухи (*sulcus sinus petrosi inferior*) і на ній містяться такі утвори:

- шило-соскоподібний отвір (*foramen stylomastoideus*);
- шилоподібний відросток (*processus styloideus*);
- яремна ямка (*fossa jugularis*);
- зовнішній сонний отвір (*apertura externa canalis carotici*);
- отвір каналця завитки (*apertura canaliculi cochleae*);
- кам'яниста ямочка (*fossula petrosa*);
- соскоподібний каналець (*canaliculus mastoideus*);
- барабанний каналець (*canaliculus tympanicus*).

На *верхівці кам'янистої частини* знаходиться *внутрішній отвір сонного каналу* (*apertura interna canalis carotici*), а на межі з лускою - *м'язово-трубний канал* (*canalis musculotubarius*).

До кам'янистої частини належить *соскоподібний відросток* (*processus mastoideus*). На його зовнішньоприсерединній поверхні міститься *сосковоподібна вирізка* (*incisura mastoidea*), а ззаду – *борозна потиличної артерії* (*sulcus arteriae occipitalis*). На мозковій поверхні соскоподібного відростка проходить *борозна сигмоподібної пазухи* (*sulcus sinus sigmoidei*). Усередині соскоподібний відросток складається із *соскоподібних комірок* (*cellulae mastoidea*), які відкриваються у *печеру* (*antrum*), а остання – в *барабанну порожнину* (*cavitas tympani*). Соскоподібний відросток відмежовується від барабанної частини *барабанно-соскоподібною щілиною* (*fissura tympanomastoidea*).

До барабанної частини *скроневої кістки* належить *зовнішній слуховий отвір* (*porus acusticus externus*), який веде у *зовнішній слуховий хід* (*meatus acusticus externus*). Барабанна частина відокремлюється від кам'янистої *кам'янисто-барабанною щілиною* (*fissura petrotympanica*).

#### **Канали скроневої кістки (canales ossis temporalis)**

**1 Сонний канал (*canalis caroticus*)** починається зовнішнім отвором сонного каналу на нижній поверхні кам'янистої частини і закінчується внутрішнім отвором сонного каналу на верхівці кам'янистої частини.

**2 Сонно-барабанні каналці (*canaliculus carotictympanici*)** парні, починаються на присередній стінці зовнішнього отвору сонного каналу і закінчуються в барабанній порожнині.

**3 Канал лицевого нерва (*canalis nervi facialis*)** починається на дні внутрішнього слухового ходу, проходить горизонтально ззаду наперед, утворює колінце каналу, повертає вертикально донизу і закінчується шило-соскоподібним отвором.

**4 Каналець барабанної струни (*canaliculus chordae tympani*)** починається в каналі лицевого нерва в ділянці шило-соскоподібного отвору, проходить через барабанну порожнину і закінчується в кам'янисто-барабанній щілині.

**5 Барабанний каналець (*canaliculus tympanicus*)** починається на дні кам'янистої ямки, проходить через барабанну порожнину і закінчується розтвором каналу малого кам'янистого нерва.

**6 Соскоподібний каналець (*canaliculus mastoideus*)** починається на дні яремної ямки і закінчується у барабанно-

соскоподібній щілині.

**7 М'язовотрубний канал (*canalis musculotubarius*)** перегородкою (*septum canalis musculotubarii*) поділений на верхній – півканал м'яза-натягувача барабанної перетинки (*semicanalis musculi tensoris tympani*) – і нижній – півканал слухової труби (*semicanalis tubae auditivae*). Він починається на межі між лускою та переднім краєм кам'янистої частини, закінчується у барабанній порожнині.

**Решітчаста кістка (*os ethmoidale*)** є кісткою мозкового і лицевого черепа. Складається з перпендикулярної пластинки (*lamina perpendicularis*) та горизонтальної пластинки (*lamina horizontalis*). Перпендикулярна пластинка закінчується вгорі півнячим гребінцем (*crista galli*), крила півнячого гребеня (*ala cristae galli*) обмежують сліпий отвір (*foramen caecum*). Горизонтальна пластинка має назву дірчастої пластинки (*lamina cribrosa*) і до неї з боків прилягають решітчасті лабіринти (*labyrinthus ethmoidalis*) решітчастої кістки, які з бічної сторони обмежуються очноямковими пластинками (*lamina orbitalis*). Решітчасті лабіринти складаються з передніх решітчастих комірок (*cellulae ethmoidales anteriores*), середніх решітчастих комірок (*cellulae ethmoidales mediae*) та задніх решітчастих комірок (*cellulae ethmoidales posteriores*). До лабіринту прикріплюються верхня носова раковина (*concha nasalis superior*) і середня носова раковина (*concha nasalis media*), між якими проходить верхній носовий хід (*meatus nasi superior*).

**КІСТКИ ЛИЦЕВОГО ЧЕРЕПА.** До кісток лицевого черепа належать: верхня щелепа, вилична кістка, носова кістка, піднебінна кістка, слъзова кістка, леміш, більша частина решітчастої кістки, нижня щелепа та нижня носова раковина.

**Верхня щелепа (*maxilla*)** – парна кістка, має тіло верхньої щелепи (*corpus maxillae*) і чотири відростки. **Лобовий відросток** (*processus frontalis*) досягає носової частини лобової кістки, на його присерединній поверхні розміщений **решітчастий гребінь** (*crista ethmoidalis*), до якого кріпиться середня носова раковина. **Виличний відросток** (*processus zygomaticus*) з'єднується із виличною кісткою. **Комірковий відросток** (*processus alveolares*) містить зубні комірки (*alveoli dentales*), в яких знаходяться зуби. **Піднебінний відросток** (*processus palatinus*) – це горизонтальна пластинка, яка утворює тверде піднебіння (*palatum durum*).

На тілі верхньої щелепи розрізняють чотири поверхні: передню поверхню (*facies anterior*), очноямкову поверхню (*facies orbitalis*), підскроневу поверхню (*facies infratemporalis*) та носову поверхню (*facies nasalis*). Передня поверхня від очноямкової поверхні відмежовується підочноямковим краєм (*margo infraorbitalis*), під яким знаходиться підочноямковий отвір (*foramen infraorbitale*). На носовій поверхні знаходиться верхньощелепний розтвір (*hiatus maxillaris*), що веде у верхньощелепну (гайморову) пазуху (*sinus maxillaris*). Остання відкривається у середній носовий хід.

**Вилічна кістка (*os zygomaticum*)** – парна, має лобовий відросток (*processus frontalis*) та скроневи́й відросток (*processus temporalis*) і бічну поверхню (*facies lateralis*), скроне́ву поверхню (*facies lateralis*) та очноямкову поверхню (*facies orbitalis*).

**Носова кістка (*os nasale*)** – парна, утворює кісткову частину спинки носа.

**Підне́бінна кістка (*os palatinum*)** – парна кістка, бере участь в утворенні порожнини носа, порожнини рота, очної ямки та крилопіднебінної ямки. Має горизонтальну пластинку (*lamina horizontalis*) та перпендикулярну пластинку (*lamina perpendicularis*).

**Сльозова кістка (*os lacrimale*)** – парна, утворює передню частину присередньої стінки очної ямки.

**Леміш (*vomer*)** – непарна кістка, розміщена у порожнині носа і разом із перпендикулярною пластинкою решітчастої кістки утворює кісткову перегородку носа.

**Нижня щелепа (*mandibula*)** – непарна кістка, має тіло нижньої щелепи (*corpus mandibulae*) і дві гілки нижньої щелепи (*rami mandibulae*). На тілі нижньої щелепи розміщена коміркова дуга (*arcus alveolaris*) із зубними комірками (*alveoli dentales*), в яких є зуби. Між тілом та гілками знаходиться кут нижньої щелепи (*angulus mandibulae*), на якому розміщені жувальна горбистість (*tuberositas masseterica*) та крилоподібна горбистість (*tuberositas pterygoidea*) для прикріплення одноіменних м'язів. Гілка містить вінецьвий відросток (*processus coronoideus*) та ви́ростковий відросток (*processus condylaris*). На внутрішній поверхні гілки починається канал нижньої щелепи (*canalis mandibularis*), який закінчується підборідним отвором (*foramen mentale*) на тілі кістки. Через канал проходять судини та нерви, що живлять зуби нижньої щелепи. Це єдина кістка черепа, яка із скроневою кісткою утворює суглоб.

**Нижня носова раковина (*concha nasalis inferior*)** – тонка шорстка пластинка, що відмежовує середній та нижній носові ходи.

**Під'язикова кістка (*os hyoideum*)** знаходиться в ділянці шиї, між нижньою щелепою і гортанню, має *тіло під'язикової кістки (*corpus ossis hyoidei*)*, *великі роги (*cornu majus*)* та *малі роги (*cornu minus*)*.

**ЧЕРЕП В ЦІЛОМУ.** **Очна ямка (*orbita*)** має верхню стінку, нижню стінку, бічну стінку і присередню стінку. *Верхня стінка (*paries superior*)* утворена лобовою кісткою і малими крилами клиноподібної кістки. *Нижня стінка (*paries inferior*)* утворена верхньою щелепою, виличною і піднебінною кістками. *Бічна стінка (*paries lateralis*)* утворена виличною кісткою і великими крилами клиноподібної кістки. *Присередня стінка (*paries medialis*)* утворена лобовим відростком верхньої щелепи, слъзозовою кісткою, очноюмковою пластинкою решітчастої кістки і тілом клиноподібної кістки.

Очна ямка відкривається назовні *очноюмковим входом (*aditus orbitalis*)*, який обмежений підочноямковим (*margo infraorbitalis*) і надочноямковим краями (*margo supraorbitalis*). Між бічною і верхньою стінками знаходиться *верхня очноюмкова щілина (*fissura orbitalis superior*)*, а між бічною і нижньою – *нижня очноюмкова щілина (*fissura orbitalis inferior*)*.

На верхній стінці очної ямки з бічної сторони знаходиться *ямка слъзозового мішка (*fossa sacci lacrimalis*)*. На нижній стінці проходить *підочноямкова борозна (*sulcus infraorbitalis*)*, яка переходить в *підочноямковий канал (*canalis infraorbitalis*)*. Останній відкривається *підочноямковим отвором (*foramen infraorbitale*)* на лицевій поверхні черепа в *ікловій ямці (*fossa canina*)*. На присередній стінці очної ямки у шві між лобовою і решітчастою кістками знаходяться *передній решітчастий отвір (*foramen ethmoidale anterius*)* та *задній решітчастий отвір (*foramen ethmoidale posterius*)*. Очна ямка сполучається з порожниною черепа через *зорові канали (*canalis opticus*)*, а з носовою порожниною – через *носо-слізний канал (*canalis nasolacrimalis*)*, який знаходиться на присередній стінці очної ямки.

**Кісткова носова порожнина (*cavitas nasalis ossea*)** відкривається спереду *грушоподібним отвором (*apertura piriformis*)*, а ззаду через *хоани (*choanae*)* сполучається з

носоглоткою. Кісткова носова порожнина має верхню, нижню та бічну стінки і розділена *кістковою носовою перегородкою* (septum nasi osseum) на праву та ліву половини.

*Бічна стінка утворена:*

- носовою кісткою;
- лобовим відростком верхньої щелепи;
- слъозовою кісткою;
- решітчастим лабіринтом;
- перпендикулярною пластинкою піднебінної кістки;
- присередньою пластинкою крилоподібного відростка клиноподібної кістки.

*Верхня стінка утворена* лобовою кісткою і дірчастою пластинкою решітчастої кістки. *Нижня стінка утворена* кістковим піднебінням, яке складається з коміркового відростка верхньої щелепи і горизонтальної пластинки піднебінної кістки.

Кісткова носова перегородка складається в основному з перпендикулярної пластинки решітчастої кістки і леміша.

Між верхньою і середньою носовими раковинами проходить *верхній носовий хід* (meatus nasi superior), куди відкриваються пазуха клиноподібної кістки і задні решітчасті комірки решітчастої кістки.

Між середньою і нижньою носовими раковинами проходить *середній носовий хід* (meatus nasi medius), куди відкриваються: лобова пазуха, верхньощелепна пазуха, передні та середні решітчасті комірки.

Між нижньою носовою раковиною і кістковим піднебінням знаходиться *нижній носовий хід* (meatus nasi inferior), в який відкриваються носослъозовий (canalis nasolacrimalis) і різцевий канали (canalis incisivus).

***Крило-піднебінна ямка (fossa pterygopalatina)*** утворена спереду тілом верхньої щелепи, ззаду – основою крилоподібних відростків клиноподібної кістки і з присередньої сторони – перпендикулярною пластинкою піднебінної кістки.

Крило-піднебінна ямка за допомогою круглого отвору сполучається із внутрішньою основою черепа; через нижню очноямкову щілину – з порожниною орбіти; через великий піднебінний канал (canalis palatinus major) і малі піднебінні отвори (foramina palatinus minora) – з порожниною рота; через крилоподібний канал – із зовнішньою основою черепа в ділянці рваного отвору.

***Скронева ямка (fossa temporalis)*** утворена лускою лобової

кістки і тім'яною кісткою. Угорі вона обмежена скроневою лінією (*linea temporalis*), а знизу – підскронеvim гребенем (*crista infratemporalis*) і верхнім краєм виличної дуги. Скронева ямка заповнена скронеvim м'язом.

**Підскронева ямка (*fossa infratemporalis*)** обмежена спереду горбом верхньої щелепи, зверху – підскронеvim гребенем, з присередньої сторони – присередньою пластинкою крилоподібного відростка клиноподібної кістки. Ця ямка переходить безпосередньо у крило-піднебінну ямку. Спереду підскронева ямка через нижню очноямкову щілину сполучається з орбітою.

### **Особливості черепа новонародженого**

Між незрощеними половинами лобової кістки і тім'яними кістками знаходиться *переднє тім'ячко (*fonticulus anterior*)*, яке закрите сполучною тканиною. Воно заростає в кінці 1-го року життя.

Між тім'яною і потиличною кістками знаходиться *заднє тім'ячко (*fonticulus posterior*)*, яке заростає на 2–3-му місяці життя.

Між тім'яною, потиличною і скроневою кістками знаходиться парне *соскоподібне тім'ячко (*fonticulus mastoideus*)* (задньобічне тім'ячко), яке заростає на останніх днях внутрішньоутробного розвитку або протягом перших 2-3 місяців життя (М.Р.Сапін).

Між лобовою, тім'яною, клиноподібною і скроневою кістками міститься парне *клиноподібне тім'ячко (*fonticulus sphenoidalis*)* (передньобічне тім'ячко), яке теж заростає на останніх тижнях внутрішньоутробного розвитку або протягом перших 2-3 місяців життя (М.Р.Сапін).

### **СИСТЕМА З'ЄДНАНЬ (артросиндесмологія).**

З'єднання між кістками поділяються на *неперервні (*synartrosis*)*, *перервні (*diarthrosis*)* та *напівперервні (симфізи) (*symphysis*)*.

#### **До синартрозів або неперервних з'єднань належать:**

- синдесмози (*syndesmosis*) -з'єднання між кістками за допомогою щільної волокнистої сполучної тканини;
- синхондрози (*synchondrosis*) -з'єднання між кістками за допомогою хрящової тканини;
- синостози (*synostosis*) – з'єднання між кістками за допомогою кісткової тканини;
- синсаркоз (*symsarcosis*) – з'єднання між кістками за



допомогою м'язової тканини.

**Синдесмози** поділяються на зв'язки (*ligamenta*), мембрани (*membrana*), шво (*sutura*) і вклинення (зубо-комірковий синдесмоз) (*gomphosis*).

Зв'язки бувають колагенові та еластичні. Мембрани поділяються на міжкісткові мембрани (*membrana interossea*) і мім'ячка (*fonticulus*). Шво поділяється на зубчасте шво (*sutura serrata*), лускове шво (*sutura squamosa*) та плоске шво (*sutura plana*).

**Синхондрози** поділяються на тимчасові та постійні.

**Синовіальні з'єднання** або **перервні з'єднання** (суглоби або діартрози) – це найбільш рухоме з'єднання між кістками, для утворення якого необхідна наявність 4 основних елементів, а саме:

1) не менше 2 суглобових поверхонь, які вкриті гіаліновим хрящем;

2) суглобової капсули (*capsula articularis*);

3) суглобової порожнини (*cavitas articularis*);

4) синовії (синовіальної рідини) (*synovia*).

Суглоби можуть мати і додаткові елементи, до яких належать зв'язки (*ligamenta*), додаткові (синовіальні) сумки (*bursa synovialis*), жирові складки (*plicae adiposae*), синовіальні ворсинки (*villi synoviales*), суглобові диски (*discus articularis*), суглобові меніски (*meniscus articularis*), суглобові губи (*labrum articulare*) і т. п. Якщо немає хоча б одного основного елемента (частіше замість порожнини є щілина), то утворюється симфіз (напівсуглоб) (*symphysis*).

Суглоби поділяються за будовою на прості суглоби (*articulatio simplex*), складні суглоби (*articulatio composita*), комбіновані суглоби (*articulatio combinatum*) та комплексні суглоби (*articulatio complexa*). Прості суглоби складаються з двох суглобових поверхонь. Складні суглоби мають більше 2 суглобових поверхонь. Комбіновані суглоби – анатомічно відокремлені суглоби, але пов'язані між собою загальною функцією. Комплексні суглоби – це суглоби, в порожнині яких є диски або меніски.

Суглоби за функцією поділяють на одновісні суглоби, двовісні суглоби і багатовісні суглоби.

До одновісних суглобів за формою належать: циліндричні

суглоби (*articulatio cylindrica*), блокоподібні суглоби (*gynglymus*) і різновид його – *звинтоподібні суглоби (gynglymus trochoidea)*; до двовісних суглобів – *двовиросткові суглоби (articulatio bicondylaris)*, еліпсоподібні суглоби (*articulatio ellipsoidea*) та сідлоподібні суглоби (*articulatio sellaris*); до багатовісних – *плоскі суглоби (articulatio plana)*, кулясті суглоби (*articulatio spherioidea*), чашоподібні суглоби (*articulatio cotylica*).

Чим більша *конгруентність* (відповідність) суглобових поверхонь, тим менший об'єм рухів можливий у цьому суглобі. Це основний закон системи з'єднань (артросиндесмології).

Характеризувати суглоби необхідно за такою схемою:

| Назва суглоба | Форма | Вид | Функція | Осі | Суглобові поверхні | Види рухів | Допоміжний апарат |
|---------------|-------|-----|---------|-----|--------------------|------------|-------------------|
| 1             | 2     | 3   | 4       | 5   | 6                  | 7          | 8                 |

### **Суглоби черепа (*articulationes cranii*)**

1 Атлanto-потиличний суглоб (*art. atlanto-occipitalis*) – двовиростковий, комбінований, двовісний, фронтальна і сагітальна вісі; суглобові поверхні: виростки потиличної кістки і верхні суглобові ямки I шийного хребця(атланта); рухи: нахили голови вперед, назад, вправо, вліво; допоміжний апарат: передня атлanto-потилична перетинка (*membrana atlanto-occipitalis anterior*) і задня атлanto-потилична перетинка (*membrana atlanto-occipitalis posterior*).

2 Скренево-нижньощелепний (*art. temporomandibularis*) – двовиростковий, комбінований, комплексний, фронтальна і сагітальна вісі; суглобові поверхні: нижньощелепна ямка скреневої кістки і головка нижньої щелепи; рухи: піднімання і опускання нижньої щелепи, рухи її вперед і назад, вправо і вліво, невеликі колові рухи у трьох площинах; допоміжний апарат: суглобовий диск (*discus articularis*), бічна зв'язка (*lig. laterale*), несправжні зв'язки *клино-нижньощелепна (lig. sphenomandibulare)* та *шило-нижньощелепна (lig. stylomandibulare)*.

### **М'ЯЗИ ГОЛОВИ**

**М'язи голови (*musculi capitis*)** поділяються на жувальні та м'язи лиця (мімічні).

До **жувальних м'язів (*musculi masticatorii*)** належать:

1 **Жувальний м'яз (*musculus masseter*)** – піднімає нижню щелепу і тягне її вперед.

2 **Скроневий м'яз (*musculus temporalis*)** – піднімає нижню щелепу, тягне її назад.

3 **Присередній крилоподібний м'яз (*musculus pterygoideus medialis*)** – піднімає нижню щелепу, тягне її у протилежний скороченню бік та вперед.

4 **Бічний крилоподібний м'яз (*musculus pterygoideus lateralis*)** – при односторонньому скороченні зміщує нижню щелепу в протилежний бік, а при двосторонньому – рухає щелепу вперед.

**М'язи лиця** характеризуються такими особливостями:

1) починаються на кістках лицевого черепа і вплітаються у шкіру;

2) не перекидаються через суглоби;

3) не мають власних фасцій (крім щічного м'яза);

4) розміщуються навколо природних отворів голови.

До **м'язів лиця (мімічних)** належать:

1 **Надчерепний м'яз (*musculus epicranii*)** складається з:

- **потилично-лобового м'яза (*musculus occipitofrontalis*)** – його лобове черевце піднімає брови і тягне сухожилковий шолом разом з волосяною частиною голови вперед, а потиличне черевце – тягне скальп назад;

- **скронево-тім'яного м'яза (*musculus temporoparietalis*)** – тягне вушну раковину вгору та вперед, а апоневроз – вбік.

2 **М'яз гордіїв (*musculus procerus*)** – опускає шкіру лоба, утворюючи горизонтальні складки шкіри в ділянці надперенісся.

3 **Коловий м'яз ока (*musculus orbicularis oculi*)** – його повікова частина змикає повіки, очноямкова частина заплющує око, при цьому тягне брову вниз і одночасно шкіру щокви угору, а глибока частина (сльозова частина) розширює сльозовий мішок.

4 **Носовий м'яз (*musculus nasalis*)** – його поперечна частина звужує отвори ніздрів, а крилова частина – розширює отвори ніздрів.

5 **Коловий м'яз рота (*musculus orbicularis oris*)** – його крайова частина стискає губи, витягуючи їх вперед, а губна частина – замикає ротову щілину, притискаючи губи рота до зубів.

6 **М'яз-підіймач верхньої губи (*musculus levator labii superioris*)** – піднімає верхню губу, беручи участь в утворенні носо-губної борозни.

7 **М'яз-підіймач кута рота (*musculus levator anguli oris*)** –

тягне кут верхньої губи доверху і вбік.

8 *Великий виличний м'яз (musculus zygomaticus major)* – відтягує кут рота назовні та доверху – є основним м'язом сміху.

9 *Малий виличний м'яз (musculus zygomaticus minor)* – піднімає кут рота.

10 *М'яз сміху (musculus risorius)* – відтягує кут рота збоку, утворюючи ямочку на щоці.

11 *Щічний м'яз (musculus buccinator)* – відтягує кут рота назад і притискує щоку до зубів.

12 *М'яз-опускач кута рота (musculus depressor anguli oris)* – тягне кут рота вниз та вбік.

13 *М'яз-опускач нижньої губи (musculus depressor labii inferioris)* – відтягує нижню губу вниз і дещо вбік.

14 *Підборідний м'яз (musculus mentalis)* – тягне вверх і вбік шкіру підборідка.

15 *Вушні м'язи (musculi auriculares)* – передній – відтягує вушну раковину вперед, верхній – відтягує вушну раковину доверху, а задній – відтягує вушну раковину дозад.

16 *М'яз-зморщувач брови (musculus corrugator supercillii)* – відтягує шкіру лоба вниз та присередньо.

В ділянці голови знаходяться *привушна фасція (fascia parotidea)*, *жувальна фасція (fascia masseterica)* та *щічно-глоткова фасція (fascia buccopharyngea)*.

**Ділянки голови:** *лобова ділянка (regio frontalis)*, *тім'яна ділянка (regio parietalis)*, *потилична ділянка (regio occipitalis)*, *скронева ділянка (regio temporalis)*, *слухова ділянка (regio auricularis)*, *соскоподібна ділянка (regio mastoidea)*, *лицева ділянка (regio facialis)*. В свою чергу *лицева ділянка* має: *очноюмкову ділянку (regio orbitalis)*, *підочноямкову ділянку (regio infraorbitalis)*, *привушно-жувальну ділянку (regio parotideomasseterica)*, *виличну ділянку (regio zygomatica)*, *носову ділянку (regio nasalis)*, *ротову ділянку (regio oralis)*, *підборідну ділянку (regio mentalis)*.

**СПЛАНХНОЛОГІЯ** – ВЧЕННЯ ПРО НУТРОЩІ, які розміщуються в порожнинах тіла (грудній, черевній і таза), а також в ділянці голови і шиї та поділяються на травну, дихальну, сечову, статеві системи і залози внутрішньої секреції.

## **ДИХАЛЬНА СИСТЕМА (sistema respiratorium)**

**НІС (nasus)**, або *зовнішній ніс (nasus externus)*.

Він складається з:

- кісткової частини (pars ossea);
- хрящової частини (pars cartilaginea).

Хрящова частина побудована з таких *хрящів носа* (cartilagine nasii):

- *великого крилового хряща* (cartilago alaris major), або *бічного хряща* (cartilago nasi lateralis), що згідно з попередньою анатомічною номенклатурою (PNA) має:

- *присередню ніжку* (cns mediale);
- *бічну ніжку* (cns laterale);
- *рухому частину носової перегородки* (pars mobilis septi i nasii);

- *малых криловых хрящів* (cartilagine alares minores);
- *хряща носової перегородки* (cartilago septi nasii);
- *додаткових носових хрящів* (cartilagine nasii accessoriae), які є непостійні.

**Ніс** (nasus) має:

- *корінь носа* (radix nasii);
- *спинку носа* (dorsum nasii).

Спинка носа (dorsum nasii):

- донизу переходить у *кінчик носа* (apex nasii);
- з боків у *крыла носа* (alae nasii).

**Носова порожнина** (cavitas nasii) поділяється на:

- *дихальну частину* (pars respiratoria);
- *нюхову частину* (pars olfactoria).

*Верхній носовий хід* (meatus nasii superior) є *нюховою ділянкою*, що представлена нюховою частиною слизової оболонки носа (pars olfactoria tunicae mucosae nasii); в нього відкриваються через клинорешітчастий закуток (recessus sphenoeethmoidalis) клиноподібна пазуха (sinus sphenoidalis) та задні решітчасті комірочки (cellulae ethmoidales posteriores) решітчастої кістки (os ethmoidale).

*Середній носовий хід* (meatus nasii medius) є *дихальною ділянкою* і в нього відкривається верхньощелепна пазуха (sinus maxillaris), лобова пазуха (sinus frontalis) і передні та середні решітчасті комірочки (cellulae ethmoidales anteriores et mediae) решітчастої кістки (os ethmoidale) через решітчасту лійку (infundibulum ethmoidale) та півмісяцеву щілину решітчастої кістки (hiatus semilunaris ossis ethmoidalis).

*Нижній носовий хід* (meatus nasi inferior) є *дихальною ділянкою*, і в нього відкривається носо-сльозова протока (ductus nasolacrimalis).

У носовій порожнині (cavitas nasi) розміщені.

- *спільні носові ходи* (meatus nasi communes), вони знаходяться між вільними кінцями носових раковин (conchae nasales) та носовою перегородкою (septum nasi);
- *носо глоткові ходи* (meatus nasopharyngei), що розміщуються позаду носових раковин перед хоанами (choanae);
- *носова перегородка* (septum nasi), яка має:
- *перетинчасту частину* (pars membranacea);
- *хрящову частину* (pars cartilaginea);
- *кісткову частину* (pars ossea).

Повітря з носової порожнини (cavitas nasi), де воно зігрівається, очищується і зволожується, потрапляє в носову і ротову частини глотки (pars oralis et pars nasalis pharyngis), а потім у гортань (larynx).

Завдяки хрящам носа, *ніздрі* (nares) відкриті і відокремлені.

**ТРАВНА СИСТЕМА (systema digestorium)** складається із травної трубки, що починається ротовою порожниною і закінчується відхідником, та великих травних залоз (печінка, підшлункова залоза, великі слинні залози).

**Ротова порожнина (cavitas oris)** обмежена вгорі піднебінням, спереду і з боків губами та щоками, знизу – *ротовою діафрагмою (diaphragma oris)*, яка утворена щелепно-під'язиковим м'язом. Ротова порожнина поділяється на *присінок рота (vestibulum oris)* і *власне ротову порожнину (cavitas oris proprius)*. Присінок рота обмежений спереду і з боків губами та щоками, а ззаду – зубами та яснами. Присінок рота сполучається із власне ротовою порожниною через простір позаду останніх кутніх зубів (spatium retromorale) та через розтвори між зубами і щілину між верхніми та нижніми зубами, а з навколишнім середовищем через ротову щілину (rima oris). В присінок відкривається привушна протока.

**Губи рота (labia oris)** – верхня губа (labium superius) і нижня губа (labium inferius) – утворені коловим м'язом рота, який вкритий ззовні шкірою, а зсередини – слизовою оболонкою, остання за допомогою *вуздечки верхньої губи (frenulum labii superioris)* та *вуздечки нижньої губи (frenulum labii inferioris)* переходить на слизову ясен верхньої і нижньої щелеп. Проміжна частина губ вкрита незроговілим епітелієм, крізь який

просвічуються судини, утворюючи червону облямівку. Верхня губа має *верхньогубний жолобок* (philtrum) та *горбок* (tuberculum). Присінок рота має: *вуздечку верхньої губи* (frenulum labii superioris), *вуздечку нижньої губи* (frenulum labii inferioris), *спайку губ* (commissura labiorum), *кут рота* (angulus oris) та *сосочок привушної протоки* (papilla ductus parotidei).

**Щоки (buccae)** представлені щічним і жувальним м'язами та жировим тілом щоки (corpus adiposum buccae), які вкриті зовні шкірою, а із внутрішнього боку – слизовою оболонкою. *Жирове тіло щоки* (corpus adiposum buccae) (тіло Біша) знаходиться між вищепереліченими м'язами та шкірою, воно добре розвинуто у грудних дітей (покрощує смоктання молока).

**Піднебіння (palatum)** складається з *твердого піднебіння* (palatum durum) та *м'якого піднебіння* (palatum molle). М'яке піднебіння являє собою дуплікатуру слизової оболонки, між якою знаходиться фіброзна пластинка і м'язи. *М'яке піднебіння* має такі частини: 1) сполучнотканинну пластинку, яка прикріплюється до заднього краю горизонтальних пластинок піднебінних кісток і є продовженням твердого піднебіння – це *передній відділ м'якого піднебіння*; 2) звисла вниз *піднебінна завіска* (velum palatinum), яка закінчується *піднебінним язичком* (uvula palatina); 3) *піднебінно-язикова дужка* (arcus palatoglossus), або *передня складка зів* (plica anterior faucium), що іде до язика; 4) *піднебінно-глоткова дужка* (arcus palatopharyngeus), або *задня складка зів* (plica posterior faucium), яка йде до глотки. Між передніми та задніми дужками утворюються *мигдаликові ямки* (fossa tonsillaris), де лежать *піднебінні мигдалики* (tonsilla palatina); 5) *м'язи піднебіння та зів*. На піднебінні ще знаходяться: *піднебінне шво* (raphe palati), *поперечні піднебінні складки* (plicae palatinae transversae) та *різцевий сосочок* (papilla incisiva).

До *м'язів м'якого піднебіння та зів* належать:

- *м'яз-натягувач піднебінної завіски* (musculus tensor veli palatini) – натягує піднебінну завіску в поперечному напрямку і розширює просвіт слухової труби;

- *м'яз-підіймач піднебінної завіски* (musculus levator veli palatini) – піднімає м'яке піднебіння і тягне його дозад, розширюючи просвіт слухової труби;

- *м'яз язичка* (musculus uvulae) – піднімає та вкорочує язичок;

- *піднебінно-язиковий м'яз* (musculus palatoglossus) – опускає піднебінну завіску донизу, звужуючи зів і піднімаючи корінь язика;

- *піднебінно-глотковий м'яз (musculus palatopharyngeus)* – звужує зів та піднімає глотку;

М'яке піднебіння бере участь в актах дихання та ковтання і відокремлює травні шляхи від повітроносних.

Тверде піднебіння утворене піднебінними відростками верхніх щелеп та горизонтальними пластинками піднебінних кісток.

**Язик (lingua)** – це м'язовий орган, який знаходиться в ротовій порожнині і має *верхівку язика (apex linguae)*, *тіло язика (corpus linguae)* та *корінь язика (radix linguae)*, *спинку язика (dorsum linguae)* верхню поверхню язика (facies superior) і *нижню поверхню язика (facies inferior)*, *край язика (margo linguae)* та *серединну борозну язика (sulcus medianus linguae)*. Між тілом язика та його коренем на спинці проходить *межова борозна язика (sulcus terminalis linguae)* у вигляді літери V, на верхівці якої знаходиться *сліпий отвір язика (foramen caecum)*. Позаду межової борозни розміщений *язиковий мигдалик (tonsilla lingualis)*. Спинка язика має *передню частину* – pars anterior (передборозенна частина – pars presulcalis) та *задню частину* – pars posterior (заборозенна частина – pars postsulcalis).

Слизова оболонка нижньої поверхні язика переходить у слизову дна рота у вигляді *вуздечки язика (frenulum linguae)*, по боках від якої знаходяться *торочкуваті складки (plicae fimbriatae)*. На нижній поверхні язика від основи вуздечки вбік та назад розміщена *під'язикова складка (plica sublingualis)*, передній кінець якої містить *під'язикове м'ясце (caruncula sublingualis)*. Тут відкриваються протоки піднижньощелепних та під'язикових слинних залоз.

На слизовій спинки язика знаходяться такі види сосочків:

- *ниткоподібні сосочки (papillae filiformes)* та *конічні сосочки (papillae conice)*, які не мають смакових закінчень і відповідають за загальну чутливість язика;

- *грибоподібні сосочки (papillae fungiformes)* – знаходяться на передній третині язика і мають смакові закінчення;

- *листоподібні сосочки (papillae foliatae)* – знаходяться на краях язика і мають смакові закінчення;

- *жолобуваті сосочки (papillae vallatae)* (валикоподібні сосочки) – містяться уздовж межової борозни і мають смакові закінчення.

М'язи язика поділяються на скелетні та власні.

До **скелетних м'язів** належать:

- *шило-язиковий м'яз (musculus styloglossus)* – тягне язик назад і угору, при однобічному скороченні – убік;



- *під'язиково-язиковий м'яз (musculus hyoglossus)* – тягне язик назад і донизу;
- *підборідно-язиковий м'яз (musculus genioglossus)* – тягне язик вперед і донизу.

До **власних м'язів язика** належать:

- *верхній поздовжній м'яз (musculus longitudinalis superior)* – вкорочує язик і піднімає кінчик язика угору, а при однобічному скороченні – відводить верхівку язика вбік;
- *нижній поздовжній м'яз (musculus longitudinalis inferior)* – вкорочує язик і опускає його верхівку, а при однобічному скороченні – відводить верхівку язика вбік;
- *поперечний м'яз язика (musculus transversus linguae)*-звужуючи та видовжуючи язик, згортає його у трубочку;
- *вертикальний м'яз язика (musculus verticalis linguae)* – видовжує язик та робить його плоским.

Язик бере участь у перемішуванні їжі і пересуванні її в ротовій порожнині, він є периферійним органом смаку та бере участь в акті ковтання і артикуляції мови.

**Зуби (dentes)** поділяються на молочні (dentes decidui) та постійні (dentes permanentes).

Кожний зуб має *корінь зуба (radix dentis)*, *шийку зуба (cervix dentis)* і *коронку зуба (corona dentis)*. В середині зуба знаходиться *зубна порожнина – cavitas dentis* (пульпова порожнина – *cavitas pulparis*), яка складається з *коронкової порожнини (cavitas coronae)* та *канала кореня зуба (canalis radialis dentis)* і заповнена судинами та нервами і називається *пульпою зуба (pulpa dentis)*. Коронкова порожнина переходить в канал кореня зуба (*canalis radialis dentis*), який закінчується на *верхівці кореня зуба (apex radialis dentis)* *отвором верхівки кореня зуба (foramen apicis dentis)*. *Пульпа зуба (pulpa dentis)* складається з *коронкової пульпи (pulpa coronalis)* та *кореневої пульпи (pulpa radialis)*. Розрізняють такі поняття, як *клінічна коронка – corona clinica* (це частина зуба над яснами) та *клінічний корінь – radix clinica* (частина зуба нижче ясенного краю, тобто шийка зуба з його коренем).

Зуб побудований із *дентину (dentinum)*, який в ділянці коронки вкритий *емаллю (enamelum)*, а в ділянці кореня – *цементом (cementum)*. Хімічний склад зуба в основному відповідає хімічному складу кістки. Комплекс тканин, який оточує та фіксує зуб у комірці щелепи, називається *зубним окістям (periodontium)*.

Кожний зуб має такі *поверхні*:

- *присінкову поверхню (facies vestibularis)*, яка має щічну та губну поверхні;
- *язикову поверхню (facies lingualis)*;
- *контактну поверхню (facies approximalis surface)*, яка має ближчу (*facies mesialis*) та дальшу (*facies distalis*) поверхні і дотикове поле;
- *змикальну поверхню – facies occlusalis* (жувальну).

Зуби за *формою* поділяються на:

- *різці (dens incisivus)* – мають один корінь, долотоподібну форму коронки, функція їх полягає у відрізанні (крайні) шматків їжі;
- *ікла (dens caninus)* – мають один корінь, конічну форму коронки, вони пристосовані до утримання та шматування їжі;
- *малі кутні зуби (dens premolaris)* – мають один корінь, інколи верхній перший зуб має роздвоєнний корінь, коронка малих кутніх зубів з боку змикальної поверхні має круглу або овальну форми, на яких знаходяться два горбки, ці зуби забезпечують подрібнення їжі;
- *великі кутні зуби (dens molaris)* – коронка їх кубоподібної форми, верхні зуби мають три корені, а нижні мають два корені, на змикальній поверхні великих кутніх зубів є 3-5 горбків, вони розтирають їжу.

*Формула молочних зубів 2102. Формула постійних зубів 2123.* Це означає, що на кожній половині верхньої та нижньої щелепи знаходяться два різці, одне ікло, два малих кутніх зуби і три великих кутніх зуби. У молочних зубів малі кутні зуби відсутні. Після 6 років життя починається заміна молочних зубів постійними.

*Порядок прорізування молочних зубів:*

- різці;
- перші великі кутні зуби;
- ікла;
- другі великі кутні зуби.

До кінця другого року життя у дитини повинно бути 20 зубів.

*Порядок прорізування постійних зубів:*

- перші нижні великі кутні зуби;
- присередні різці та перші верхні великі кутні зуби;
- бічні різці;
- перші малі кутні зуби;
- ікла;

- другі малі кутні зуби;
- другі великі кутні зуби;
- треті великі кутні зуби, які називаються зубами мудрості і прорізаються не у всіх.

Строки прорізування молочних та постійних зубів:

| Назва зуба            | Молочні    | Постійні    |
|-----------------------|------------|-------------|
| Різці                 | 6-9 міс.   | 7-9 років   |
| Ікла                  | 16-20 міс. | 10-13 років |
| Перший малий кутній   | -          | 10-12 років |
| Другий малий кутній   | -          | 11-15 років |
| Перший великий кутній | 12-15 міс. | 6-7 років   |
| Другий великий кутній | 20-24 міс. | 13-16 років |
| Третій великий кутній | -          | 18-30 років |

Постійних зубів – 32. Взаєморозміщення верхньої та нижньої зубних дуг при змиканні зубів називається **прикусом**. Є фізіологічні та патологічні прикуси. Коли верхні різці дещо виступають над нижніми та частково прикривають їх (надмірний розвиток верхньої щелепи), це буде *фізіологічна прогнатія*, якщо їх нижні різці розміщуються перед верхніми (надмірний розвиток нижньої щелепи) – *фізіологічна прогенія*, коли жувальні краї передніх зубів верхнього ряду збігаються з жувальними краями передніх зубів нижнього ряду – *фізіологічна ортогенія* (щипцеподібний прикус), а коли передні зуби верхнього ряду перекривають язиковою поверхнею своїх коронок губну поверхню нижніх передніх зубів на 1/3 – *фізіологічна ортогнатія* (ножицеподібний прикус). **Патологічні прикуси** поділяють на: *закритий прикус* (верхні різці виступають вперед і покривають нижні різці); *відкритий прикус* (між передніми зубами верхнього ряду і передніми зубами нижнього ряду є щілина); *патологічну прогнатію* (верхня щелепа зміщена вперед); *патологічну прогенію* (нижня щелепа зміщена вперед) та *трансверзальні, або перехресні прикуси* (неправильне співвідношення бічних зубів).

**Слинні залози (glandulae salivariae)** поділяються на малі (*glandulae salivariae minores*) та великі (*glandulae salivariae majores*). Малі знаходяться в слизовій оболонці ротової порожнини. Великих слинних залоз є три пари.

**Привушна залоза (*glandula parotidea*)** знаходиться спереду внизу від вушної раковини, на бічній поверхні гілки нижньої щелепи та заднього краю жувального м'яза; за будовою – *складна альвеолярна залоза*; за характером секрету – *серозна*. **Привушна протока (*ductus parotideus*) (Стенона)** відкривається на слизовій щоки в присінку ротової порожнини навпроти другого верхнього великого кутнього зуба. Привушна залоза має *поверхневу частину (*pars superficialis*)* та *глибоку частину (*pars profunda*)*, може бути *додаткова привушна залоза (*glandula parotidea accessoria*)*, яка розміщується на поверхні жувального м'яза поряд з привушною протокою.

**Піднижньощелепна залоза (*glandula submandibularis*)** знаходиться в піднижньощелепному трикутнику, за будовою – *складна альвеолярно-трубчаста*, за характером секрету – *змішаного типу*. **Піднижньощелепна протока – ductus submandibularis** (Вартона) відкривається на під'язиковому м'яскі.

**Під'язикова залоза (*glandula sublingualis*)** знаходиться у товщі під'язикової складки, за будовою – *складна альвеолярно-трубчаста*, за характером секрету – *слизового типу*. Її *велика під'язикова протока (*ductus sublingualis major*)* відкривається на під'язиковому м'яскі поряд з піднижньощелепною протокою (іноді протоки відкриваються разом), а *малі під'язикові протоки (*ductus sublinguales minores*)* – вздовж під'язикової складки до під'язикового м'ясця включно.

**Внутрішня сонна артерія (*a. carotis interna*)** розміщується спочатку збоку і ззаду, а потім – присередньо від зовнішньої сонної артерії, іде вертикально угору і заходить у зовнішній отвір сонного каналу, де вона утворює згин. Проходячи в сонному каналі, вона віддає *сонно-барабанні артерії (*aa. caroticotympanicae*)* до барабанної порожнини. При виході з каналу через внутрішній отвір внутрішня сонна артерія лягає в сонну борозну клиноподібної кістки, проходить через печеристу пазуху, на рівні зорового каналу віддає *очну артерію (*a. ophthalmica*)* і ділиться на свої гілки – *передню мозкову артерію (*a. cerebri anterior*)* та *середню мозкову артерію (*a. cerebri media*)*, *задню сполучну артерію (*a. communicans posterior*)*.

**Очна артерія (*a. ophthalmica*)** разом із зоровим нервом входить в очну ямку і кровопостачає очне яблуко та допоміжний апарат ока, слизову носа, шкіру лоба. Кінцеві гілки очної артерії – це *присередні повікові артерії (*aa. palpebrales mediales*)* і *артерія спинки носа (*a. dorsalis nasi*)*, яка анастомозує з кутвою

артерією із системи зовнішньої сонної артерії.

**Передня мозкова артерія (a. cerebri anterior)** кровопостачає присередні поверхні лобової, тім'яної і частково потиличної часток мозку, вона з'єднується з такою самою артерією протилежного боку за допомогою *передньої сполучної артерії (a. communicans anterior)*.

Середня мозкова артерія (a. cerebri media) – *найбільша гілка внутрішньої сонної артерії, кровопостачає верхньобічну поверхню півкуль великого мозку та острівця.*

Задня сполучна артерія (a. communicans posterior) *анастомозує із задньою мозковою артерією (гілка основної артерії) із системи підключичної артерії.*

Передня артерія судинного сплетення (a. choroidea anterior) *заходить у нижній ріг бічного шлуночка, а потім – в третій шлуночок, і бере участь у формуванні судинних сплеть цих шлуночків.*

До внутрішньочерепних приток внутрішньої яремної вени відносяться:

- *пазухи твердої оболони (sinus durae matris);*
- *вени губчатки (vv. diploicae)- від кісток черепа;*
- *оболонні вени (vv. meningeales)- від черепної твердої оболони;*
- *верхня очна вена (v. ophthalmica superior) та нижня очна вена (v. ophthalmica inferior) – від органа зору;*
- *вени лабіринту (vv. labyrinthi) – від внутрішнього вуха;*
- *випускні вени (vv. emissariae) – від внутрішньочерепних вен та пазух твердої оболони і сполучаються із позачерепними венами;*
- *вени головного мозку (vv. encephali).*

**Лімфатичні судини і вузли голови (vasa et nodi lymphoidei capitis)**

Лімфа з голови збирається в правий та лівий яремні лімфатичні стовбури, які відходять на кожний бік паралельно до внутрішньої яремної вени і впадають: правий – в праву лімфатичну протоку або в правий венозний кут і лівий – в грудну протоку або безпосередньо в лівий венозний кут. Перш ніж потрапити в названу протоку, лімфа проходить через ділянкові (регіонарні) лімфатичні вузли.

*На голові розрізняють такі вузли:*

- 1) *потиличні вузли (nodi occipitales);*
- 2) *соскоподібні вузли (nodi mastoidei);*
- 3) *поверхневі привушні вузли (nodi parotidei)*

*superficiales*); 4) *глибокі привушні вузли (nodi parotidei profundi)*; 5) *піднижньощелепні вузли (nodi submandibulares)*; 6) *лицеві вузли (nodi faciales)*; 7) *підпідборідні вузли (nodi submentales)*. Від голови лімфа тече до вузлів, які розміщені на межі між головою та шиєю. Виносні судини лімфатичних вузлів голови переважно закінчуються у глибоких шийних вузлах.

**НЕРВОВА СИСТЕМА (systema nervosum)** за старою номенклатурою поділялась на *соматичну нервову систему* і *вегетативну нервову систему*. За новою номенклатурою нервова система має *центральну частину* і *периферійну частину*. До **центральної частини** – *pars centralis (центральна нервова система – systema nervosum centrale)* відноситься *спинний мозок (medulla spinalis)* та *головний мозок (encephalon)*. До **периферійної частини** – *pars peripherica (периферійна нервова система – systema nervosum periphericum)* належать *спинномозкові нерви (nervi spinales)*, *черепні нерви (nervi craniales)* та *автономний відділ – divisio autonómica (автономна частина периферійної нервової системи – pars autonómica systematis nervosi peripherici)*, який поділяється на *симпатичну частину (pars sympathica)* та *парасимпатичну частину (pars parasymphatica)*. Раніше автономну нервову систему називали вегетативною нервовою системою і поділяли на парасимпатичну нервову систему та симпатичну нервову систему.

**СПИННИЙ МОЗОК (medulla spinalis)** – це довгий тяж циліндричної форми, який знаходиться в хребтовому каналі і тягнеться від великого отвору потиличної кістки до I-II поперекових хребців. Спинний мозок закінчується *мозковим конусом (conus medullaris)*, від якого до окістя другого куприкового хребця тягнеться *кінцева нитка (filum terminale)*. На рівні VI шийного хребця спинний мозок утворює *шийне стовщення (intumescentia cervicalis)*, а на рівні XII грудного хребця – *попереково-крижове стовщення (intumescentia lumbosacralis)*. Всередині спинного мозку проходить *центральний канал (canalis centralis)*, який продовжується вгору в IV шлуночку головного мозку, а донизу закінчується *кінцевим шлуночком (ventriculus terminalis)*.

По передній поверхні спинномозкового мозку проходить *передня середина щілина (fissura mediana anterior)*, *передньобічна борозна (sulcus ventromedialis)* (права та ліва). По задній поверхні спинномозкового мозку проходить *задня середина борозна (sulcus medianus posterior)*, *задньобічна*

борозна (*sulcus posterolateralis*) (права та ліва). У задньобічні борозни входять чутливі волокна *заднього корінця* (*radix posterior*), які мають у своєму дистальному кінці стовщення – *чутливий вузол спинномозкового нерва* – *ganglion sensorium nervi spinalis* (спинномозковий вузол). У ньому лежать чутливі псевдоуніполярні клітини. Із передньобічних борозен відходять рухові волокна *переднього корінця* (*radix anterior*), які з'єднуються із задніми корінцями і утворюють мішаний *стовбур спинномозкового нерва* (*nervus spinalis*). Останній через міжхребцевий отвір залишає хребтовий канал і поділяється на *передню гілку* (*ramus anterior (ventralis)*) та *задню гілку* (*ramus posterior (dorsalis)*), до твердої мозкової оболонки (*ramus meningeus*) і білу *сполучну гілку* (*ramus communicans albus*) – до найближчого симпатичного вузла (в груднопоперековому відділі).

Спинний мозок складається із *сірої речовини* (*substantia grisea*), яка оточена з усіх боків *білою речовиною* (*substantia alba*).

Задня серединна борозна доходить до сірої речовини і поділяє білу речовину на дві половини, а передня серединна щілина не доходить до сірої речовини, тому тут утворюється *передня біла спайка* (*commissura alba anterior*), яка сполучає передні симетричні ділянки білої речовини.

**Сіра речовина** спинного мозку – це скупчення нейронів. Вона складається з *переднього стовпа* – *columna anterior*, *заднього стовпа* – *columna posterior*, *проміжного* (бічного) *стовпа* – *columna intermedia*, а також *центральної драглистої речовини* – *substantia gelatinosa centralis* (проміжної зони) навколо центрального каналу. Бічні стовпи знаходяться лише в груднопоперековому відділі спинного мозку. На поперечному розрізі стовпи мають вигляд рогів, і тому в сірій речовині розрізняють *передній ріг* (*cornu anterius*), *задній ріг* (*cornu posterius*) та *бічний ріг* (*cornu laterale*).

У *передніх рогах* розміщені рухові клітини, які формують 5 рухових ядер: *передньобічне ядро* – *nucleus anterolateralis*, *передньоприсереднє ядро* – *nucleus anteromedialis*, *задньобічне ядро* – *nucleus posterolateralis*, *задньоприсереднє ядро* – *nucleus posteromedialis* та *центральне ядро* – *nucleus centralis*. Аксони цих клітин утворюють передні корінці, які у складі спинномозкових нервів сягають поперечносмугастих м'язів шиї, тулуба та кінцівок.

*Задні роги* складаються із вставних (асоціативних) клітин.

Вони приймають імпульс від чутливих клітин і передають його на іншу клітину. Вставні клітини задніх рогів формують *губчасту зону (zona spongiosa)*, *драглисту речовину (substantia gelatinosa)*, *власне ядро (nucleus proprius)* заднього рогу і *грудне ядро (nucleus thoracicus)* (стовпи Кларка-Штіллінга).

У *бічних рогах* груднопоперекового відділу спинного мозку знаходяться вегетативні (симпатичні) клітини, які формують *бічно-проміжне ядро (nucleus intermediolateralis)*.

У *проміжному (центральному) стовпі* з бічної сторони міститься *присерединно-проміжне ядро (nucleus intermediomedialis)*, яке складається із вставних клітин.

**Біла речовина** спинного мозку являє собою аксони нервових клітин головного та спинного мозку, які утворюють висхідні шляхи (чутливі, аферентні) і низхідні шляхи (рухові, еферентні). За допомогою борозен біла речовина поділяється на *передній канатик (funiculus anterior)*, *задній канатик (funiculus posterior)* та *бічний канатик (funiculus lateralis)*. Передні канатики обох половин за допомогою *передньої білої спайки (commissura alba anterior)* сполучаються між собою.

У *задніх канатиках* проходить два **висхідних шляхи**: *тонкий пучок Голя – fasciculus gracilis* (розміщений присерединно) і *клиноподібний пучок Бурдаха – fasciculus cuneatus* (розміщений збоку).

Біла речовина *передніх канатиків* утворює в основному такі **низхідні шляхи**: *передній кірково-спинномозковий шлях (tractus corticospinalis anterior)* або пірамідний шлях; *покрівельно-спинномозковий шлях (tractus tectospinalis)*; *сітчасто-спинномозкові волокна (fibrae reticulospinales)*; *мосто-сітчасто-спинномозковий шлях (tractus pontoreticulospinalis)*; *оливо-спинномозкові волокна (fibrae olivospinales)*; *присінково-спинномозковий шлях (tractus vestibulospinalis)*, який є передній, бічний та присередній. У передньому канатику проходить також один **висхідний шлях – передній спинномозково-таламічний шлях (tractus spinothalamicus anterior)**.

У *бічних канатиках* з бічної сторони лежать такі **висхідні шляхи**: *задній спинномозково-мозочковий шлях – tractus spinocerebellaris posterior* (Флексіга); *передній спинномозково-мозочковий шлях – tractus spinocerebellaris anterior* (Говерса); *бічний спинномозково-таламічний шлях – tractus spinothalamicus lateralis*; ближче до середини знаходяться **низхідні шляхи**: *бічний кірково-спинномозковий шлях – tractus corticospinalis*



lateralis, або пірамідний шлях; *червоноядерно-спинномозковий шлях* – tractus rubrospinalis (Монакова).

Частина спинного мозку, яка відповідає двом парам корінців (два передніх і два задніх), називається *сегментом*, а за новою міжнародною номенклатурою вони називаються *частинами*. Розрізняють такі частини: *шийна частина* – pars cervicalis (шийні сегменти – segmenta cervicalia, їх є 8); *грудна частина* – pars thoracica (грудні сегменти – segmenta thoracica їх є 12); *поперекова частина* – pars lumbalis (поперекові сегменти – segmenta lumbalia їх є 5); *крижова частина* – pars sacralis (крижові сегменти – segmenta sacralia їх є 5); *куприкова частина* – pars coccygea (куприкові сегменти – segmenta coccygea їх є 1-3). Корінці, які виходять нижче II поперекового сегмента, разом з кінцевою ниткою утворюють *кінський хвіст (cauda equina)* спинного мозку.

Спинний мозок вкритий такими оболонками:

*Спинномозкова тверда оболонка* (dura mater spinalis або rachymeninx): між окістям хребтового стовпа і цією оболонкою утворюється *надтвердооболонний простір* – spatium epidurale (або епідуральний простір), заповнений жировою клітковиною та венозними сплетеннями.

*Спинномозкова павутинна оболонка* (arachnoidea mater spinalis); між нею і твердою оболонкою утворюється підтвердооболонний простір – spatium subdurale (або субдуральний простір), заповнений жировою клітковиною.

*Спинномозкова м'яка оболонка* – pia mater spinalis (або судинна оболонка); вона безпосередньо прилягає до спинного мозку, заходячи в його борозни. Між павутинною і м'якою оболонками знаходиться *підпавутинний простір* – spatium subarachnoideum (або субарахноїдальний простір), заповнений *спинномозковою рідиною* – liquor cerebrospinalis (ліквором).

**ГОЛОВНИЙ МОЗОК (encephalon)** розвивається з трьох первинних мозкових пухирів: переднього (prosencephalon), середнього (mesencephalon) і ромбоподібного (rhombencephalon). З переднього мозкового пухиря формуються два вторинні мозкові пухири: кінцевий мозок (telencephalon) і проміжний мозок (diencephalon). З ромбоподібного мозкового пухиря теж формуються два вторинні мозкові пухири: довгастий мозок (medulla oblongata (myelencephalon)) та власне задній мозок (metencephalon). Середній мозковий пухир не поділяється на вторинні пухири і відділяється від

*ромбоподібного* перешийком ромбоподібного мозку (isthmus rhombencephali).

Із **власне заднього мозку** розвивається *міст* (pons) та *мозочок* (cerebellum). Із **середнього мозку** розвиваються *покрівля середнього мозку* (tectum) та *ніжки мозку* (pedunculus cerebri). З **проміжного мозку** розвиваються *таламічний мозок* (thalamencephalon) та *гіпоталамус* (hypothalamus). З **кінцевого мозку** розвиваються *півкулі великого мозку* (hemispherium): *нюховий мозок* (rhinencephalon), *основні ядра сірої речовини* (nuclei basales), *плащ півкуль* (pallium), *мозолисте тіло* (corpus callosum) і *склепіння мозку* (fornix).

Головний мозок поділяється на *великий мозок* (cerebrum), *стовбур головного мозку* (truncus encephali) і *мозочок* (cerebellum). Головний мозок має *нижню поверхню півкулі великого мозку* (facies inferior), *верхньобічну поверхню півкулі великого мозку* (facies superolateralis) та *присерединну поверхню півкулі великого мозку* (facies medialis).

На *нижній поверхні* головного мозку є 12 пар *черепних нервів*:

- перша пара – **нюховий нерв (n. olfactorius)** – починається від нюхових цибулин, а із черепа виходить через пронизану пластинку решітчастої кістки;

- друга пара – **зоровий нерв (n. opticus)** – виходить з мозку від зорового перехрестя, а з черепа – через зорові канали;

- третя пара – **окоруховий нерв (n. oculomotorius)** – виходить з мозку з міжніжкової ямки, а з черепа – через верхню очноямкову щілину;

- четверта пара – **блоковий нерв (n. trochlearis)** – починається від переднього мозкового паруса і виходить на нижню поверхню мозку з бічної сторони ніжок мозку, а з черепа виходить через верхню очноямкову щілину;

- п'ята пара – **тріячастий нерв (n. trigeminus)** – виходить з мозку на межі між мостом і середніми ніжками мозочка. З черепа виходить трьома гілками: очний нерв (n. ophthalmicus) – через верхню очноямкову щілину, верхньощелепний нерв (n. maxillaris) – через круглий отвір і нижньощелепний нерв (n. mandibularis) – через овальний отвір;

- шоста пара – **відвідний нерв (n. abducens)** – виходить з мозку між мостом і пірамідами довгастого мозку, а з черепа – через верхню очноямкову щілину;

- сьома пара – **лицевий нерв (n. facialis)** – виходить з мозку в мосто-мозочковому куті, а з черепа – через шило-соскоподібний

отвір;

- восьма пара – **присінково-завитковий нерв** (n. vestibulocochlearis) – виходить з мозку в мосто-мозочковому куті, позаду сьомої пари, а з черепа – через внутрішній слуховий отвір;

- дев'ята пара – **язикоглотковий нерв** (n. glossopharyngeus) – виходить з мозку із задньобічної борозни довгастого мозку, а із черепа – через яремний отвір;

- десята пара – **блукаючий нерв** (n. vagus) – виходить з мозку із задньобічної борозни довгастого мозку, позаду дев'ятої пари, а з черепа – через яремний отвір;

- одинадцята пара – **додатковий нерв** (n. accessorius) – виходить з мозку із задньобічної борозни довгастого і спинного мозку, нижче десятої пари, а з черепа – через яремний отвір;

- дванадцята пара – **під'язиковий нерв** (n. hypoglossus) – виходить з мозку між оливою та пірамідою довгастого мозку, а з черепа – через канал під'язикового нерва.

На **основі головного мозку ззаду наперед знаходяться:**

- довгастий мозок (myelencephalon; medulla oblongata);

- міст (pons);

- у сторони від моста відходять середні мозочкові ніжки (pedunculus cerebellaris medius);

- спереду від моста проходять ніжки мозку (pedunculus cerebri), між ними міститься міжніжкова ямка (fossa interpeduncularis), на дні якої є задня пронизана речовина (substantia perforata posterior);

- спереду від ямки знаходяться сосочкові тіла (corpora mamillaria);

- спереду від останніх розміщений сірий горб (tuber cinereum), від якого відходить лійка (infundibulum), на останній розміщений гіпофіз;

- по боках від сірого горба містяться зорові шляхи (tractus opticus), які наближаються один до одного і переходять у зорове перехрестя (chiasma opticum);

- зорові нерви (n. opticus);

- нюхові трикутники (trigonum olfactorium), на дні яких знаходиться передня пронизана речовина (substantia perforata anterior);

- нюхові шляхи (tractus olfactorius);

- нюхові цибулини (bulbus olfactorius).

**На присередній поверхні півкуль ми бачимо:**

- півкулі головного мозку (*hemispherium cerebri*) – сполучаються між собою мозолистим тілом (*corpus callosum*). Останнє має спереду коліно (*genu*), яке переходить донизу в дзьоб (*rostrum*). Дзьоб продовжується в дзьобову пластинку (*lamina rostralis*), яка в свою чергу закінчується кінцевою пластинкою (*lamina terminalis*). Ззаду мозолисте тіло закінчується валиком (*splenium*);

- під мозолистим тілом проходить склепіння (*fornix*), яке ззаду закінчується ніжками (*crus*), а спереду переходить у стовпи (*columna*);

- між мозолистим тілом і стовпами склепіння натягнута пластинка прозорої перегородки (*lamina septi pellucidi*);

- під склепінням знаходиться таламус (*thalamus*);

- позаду таламуса розміщена пластинка покрівлі (*lamina tecti*) (чотиригорбкова пластинка (*lamina quadrigemina*) або покрівля середнього мозку (*tectum mesencephali*), яка складається з верхніх горбків (*colliculus superior*) та нижніх горбків (*colliculus inferior*);

- під покривом середнього мозку (*tectum mesencephali*) проходить водопровід середнього мозку (*aqueductus mesencephali*) (Сільвіїв водопровід), який ззаду сполучається з четвертим шлуночком (*ventriculus quartus*), а спереду – з III шлуночком (*ventriculus tertius*);

- четвертий шлуночок, обмежований вгорі і низу верхнім мозковим парусом (*velum medullare superius*) та нижнім мозковими парусом (*velum medullare inferius*);

- дном четвертого шлуночка є ромбоподібна ямка (*fossa rhomboidea*), яка займає дорсальну поверхню моста та довгастого мозку;

- по боках від довгастого мозку містяться півкулі мозочка (*hemispherium cerebelli*), які з'єднані між собою черв'яком мозочка (*vermis cerebelli*).

Півкулі головного мозку відокремлюються між собою *поздовжньою щілиною великого мозку* (*fissura longitudinalis cerebri*), яка йде до мозолистого тіла. Великий мозок відокремлюється від мозочка *поперечною щілиною великого мозку* (*fissura transversa cerebri*).

**ДОВГАСТИЙ МОЗОК** (*myelencephalon*) є продовженням спинного мозку і має вигляд молодого цибулини, тому і називається *цибулиною* (*medulla oblongata bulbosus*). Як і спинний, довгастий мозок на дорсальній поверхні має *задню серединну*

*борозну* (sulcus medianus posterior) та дві *задньобічні борозни* (sulcus posterolateralis); на його вентральній поверхні проходить передня серединна щілина і дві передньобічні борозни. Між *передньою серединною щілиною* (fissura mediana anterior) і *передньобічними борознами* (sulcus anterolateralis) знаходяться *піраміди довгастого мозку* (pyramis medullae oblongatae, які на межі із спинним мозком перехрещуються, утворюючи *перехрестя пірамід* (decussatio pyramidum). Між передньобічними та задньобічними борознами знаходяться *оливи* (oliva). Дорсальна поверхня довгастого мозку утворює нижню частину ромбоподібної ямки. На цій поверхні знаходяться *тонкий пучок* (fasciculus gracilis) та *клиноподібний пучок* (fasciculus cuneatus), які закінчуються одноім'яними горбками.

**Сіра речовина довгастого мозку** представлена:

- головними оливними ядрами (nucleus olivaris principalis);
- тонким ядром (nucleus gracilis) та клиноподібним ядром (nucleus cuneatus);
- центром дихання і кровообігу;
- ядрами IX- XII пар черепних нервів.

**Біла речовина довгастого мозку** складається з *висхідних шляхів*, які утворюють *присередню петлю* (lemniscus medialis) та *низхідних шляхів* (пірамідних шляхів) і *сітчастої формації* (formatio reticularis).

**МІСТ** (pons) або *міст Варолієв* знаходиться попереду довгастого мозку і являє собою потовщення мозкової речовини, яке за допомогою *середніх мозочкових ніжок* (pedunculus cerebellaris medius) сполучається з ним. Міст має *вентральну поверхню* (facies ventralis) та *дорсальну поверхню* (facies dorsalis). На вентральній поверхні проходить *основна борозна* (sulcus basilaris), а дорсальна поверхня утворює *верхню частину ромбоподібної ямки*. *Сіра речовина моста* складається із власних *ядер мозку* (nuclei pontis), *ядер V-VIII пар черепних нервів*. На межі між вентральною та дорсальною частинами моста лежить *трапецієподібне тіло* (corpus trapezoideum), основу якого складають *заднє ядро* (nucleus posterior corporis trapezoidei) і *переднє ядро* (nucleus anterior corporis trapezoidei). *Біла речовина моста* складається із нервових волокон, які ідуть у складі *присередньої петлі*, *сітчастої формації*, *пірамідних шляхів*, *бічної петлі*.

**МОЗОЧОК** (cerebellum) – це окрема частина головного мозку, яка відділяється від великого мозку поперечною щілиною, куди

заходить намет мозочка. Він має півкулі, які розділені між собою *поздовжньою щілиною* (fissura longitudinalis cerebelli). Півкулі з'єднуються за допомогою черв'яка мозочка (vermis). У передній частині знаходиться окрема частка мозочка – *клаттик* (flocculus), який за допомогою *ніжки клаттика* (pedunculus flocculi) сполучається з середньою часткою черв'яка. Остання називається *вузликом* (nodulus). Численними щілинами мозочка (fissurae cerebelli) мозочок поділяється на *часточки* (lobulus). *Горизонтальна щілина* (fissura horizontalis) мозочка поділяє його на *вентральну частину* (pars ventralis) та *дорсальну частину* (pars dorsalis). На поздовжньому розрізі біла речовина утворює так зване "*дерево життя*" (arbor vitae cerebelli).

**Сіра речовина** складається з чотирьох пар ядер:

- зубчасте ядро (nucleus dentatus);
- *переднє міжпозиційне ядро* – nucleus interpositus anterior (кіркоподібне ядро – nucleus emboliformis);
- *заднє міжпозиційне ядро* – nucleus interpositus posterior (кулясте ядро – nucleus globosus);
- *ядро вершини* (шатра) – nucleus fastigii.

Мозочок має три пари *ніжок*: *середні мозочкові ніжки* (pedunculus cerebellaris medius) – з'єднують його з мостом; *верхні* (передні) *мозочкові ніжки* (pedunculus cerebellaris superior) – з покривом середнього мозку і *нижні* (задні) *мозочкові ніжки* (pedunculus cerebellaris inferior) – з довгастим мозком.

Мозочок відіграє важливу роль у підтриманні рівноваги тіла та координації рухів, він є вищим вегетативним центром.

**ПЕРЕШИЙОК РОМБОПОДІБНОГО МОЗКУ** (isthmus rhombencephali) знаходиться на межі між мостом і середнім мозком. *До нього належать верхні мозочкові ніжки* (pedunculus cerebellaris superior), натягнутий між ними *верхній мозковий парус* (velum medullare superius) (структура заднього мозку) і *трикутник петлі* (trigonum lemnisci) (структура середнього мозку). *Трикутник петлі* (trigonum lemnisci) обмежований *ручками нижнього горбка* (brachium colliculi inferioris), *верхніми мозочковими ніжками* (pedunculus cerebellaris superior) і *ніжками мозку* (pedunculi cerebri).

**РОМБОПОДІБНА ЯМКА** (fossa rhomboidea) знаходиться на дорсальній поверхні довгастого мозку і моста. Вгорі вона обмежена *верхніми мозочковими ніжками* (pedunculus cerebellaris superior), а знизу – *нижніми мозочковими ніжками* (pedunculus cerebellaris inferior). Посередині ромбоподібної ямки

проходить *серединна борозна (sulcus medianus)*, яка поділяє ямку на праву та ліву симетричні половини. Уздовж серединної борозни по боках розміщується *присереднє підвищення (eminentia medialis)*, у верхній частині якого знаходиться *лицевий горбок (colliculus faialis)*. У нижній частині ромбоподібної ямки утворюється *трикутник блукаючого нерва (trigonum nervi vagi)*, розміщений збоку, а присередніше – *трикутник під'язикового нерва (trigonum nervi hypoglossi)*. На межі між мостом і довгастим мозком у ромбоподібній ямці проходять *мозкові смуги четвертого шлуночка (striae medullares ventriculi quarti)*, які виходять з *бічних закутків (recessus lateralis)* ромбоподібної ямки і заглиблюються в серединну борозну. Вони є відростками клітин дорсального слухового ядра. Частина ромбоподібної ямки, яка розміщується біля бічних закутків, називається *присінковим полем (area vestibularis)*. В ромбоподібній ямці знаходяться ядра V-XII пар черепних нервів, проекція їх ядер така:

**П'ята пара** черепних нервів має в дорсальній частині мосту *рухливе ядро трійчастого нерва (nucleus motorius nervi trigemini)* і три чутливих: *головне (мостове) ядро трійчастого нерва – nucleus principalis nervi trigemini*, *середньомозкове ядро трійчастого нерва – nucleus mesencephalicus* і *спинномозкове ядро трійчастого нерва – nucleus spinalis nervi trigemini*.

**Шоста пара** має одне рухове *ядро відвідного нерва – nucleus nervi abducentis*, яке знаходиться на поверхні лицевого горбка.

**Сьома пара** має одне рухове по функції *ядро лицевого нерва – nucleus nervi facialis*, яке знаходиться в глибині лицевого горбка. До сьомої пари відноситься також проміжна його частина (проміжний нерв, XII пара (n. intermedius)), яка в свою чергу має чутливе смакове ядро – *ядро одинокого шляху – nuclei tractus solitarii* і парасимпатичне ядро – *верхнє слиновидільне ядро – nucleus salivatorius superior*.

Завиткова частина **восьмої пари** має *переднє завиткове ядро – nucleus cochlearis anterior* та *заднє завиткове ядро – nucleus cochlearis posterior*, які лежать в бічних закутках ромбоподібної ямки. Присінкова частина має *присереднє присінкове ядро – nucleus vestibularis medialis* (Швальбе), *бічне присінкове ядро – nucleus vestibularis lateralis* (Дейтерса), *верхнє присінкове ядро – nucleus vestibularis superior* (Бехтерева) та *нижнє присінкове ядро nucleus vestibularis inferior* (Роллера), які лежать у присінковому полі ромбоподібної ямки.

**Дев'ята пара** має рухове ядро – *подвійне ядро* (nucleus ambiguus), чутливе – ядро одинокого шляху (nuclei tractus solitarii) і парасимпатичне – *нижнє слиновидільне ядро* (nucleus salivatorius inferior).

**Десята пара** має рухове ядро – *подвійне ядро* (nucleus ambiguus), чутливе – *ядро одинокого шляху* (nuclei tractus solitarii) і парасимпатичне ядро – *заднє ядро блукаючого нерва* (nucleus posterior nervi vagi), яке лежить в ромбоподібній ямці в трикутнику блукаючого нерва.

**Одинадцята пара** має рухове за функцією *ядро додаткового нерва* – nucleus n.accessorii (розміщене у верхніх шести сегментах спинного мозку) та рухове *подвійне ядро* (nucleus ambiguus).

**Дванадцята пара** має одне рухове *ядро під'язикового нерва* – nucleus nervi hypoglossi, яке лежить у нижньому куті ромбоподібної ямки в трикутнику під'язикового нерва.

**ЧЕТВЕРТИЙ ШЛУНОЧОК** (ventriculus quartus) є порожниною ромбоподібного мозку і має *ромбоподібну ямку* (fossa rhomboidea) та *покрив четвертого шлуночка* (tegmen ventriculi quarti). Останній утворений *верхнім мозковим парусом* (velum medullare superius) та *нижнім мозковим парусом* (velum medullare inferius) і *судинним прошарком* – tela choroidea (судинною основою IV шлуночка), який доповнює нижній мозковий парус. У товщі судинної основи знаходиться *судинне сплетення* (plexus choroideus), яке бере участь в утворенні спинномозкової рідини. *Через водопровід середнього мозку* (aqueductus mesencephali) четвертий шлуночок *сполучається з третім шлуночком, через серединний отвір* – apertura mediana (Magendie) і *бічні отвори* – aperture lateralis (Luschka) – з *підпавутинним простором головного та спинного мозку*.

**СЕРЕДНІЙ МОЗОК** (mesencephalon). До нього відносять *покрив середнього мозку* (tegmentum mesencephali) і *ніжки мозку* (pedunculi cerebri), а його порожниною є *водопровід середнього мозку* (aqueductus mesencephali).

Поверхнева частина *покриву середнього мозку* є нерівною і представлена *пластинкою покрівлі* (lamina tecti), яка складається з двох *верхніх горбків* (colliculus superior) та двох *нижніх горбків* (colliculus inferior), які переходять в *ручку верхнього горбка* (brachium colliculi superioris) та *ручку нижнього горбка* (brachium colliculi inferioris). Ручки від верхніх горбків закінчуються в *бічному колінчастому тілі* (corpus geniculatum



laterale), а ручки від нижніх горбків закінчуються в *присерединному колінчастому тілі* (corpus geniculatum mediale). Верхні і нижні горбки відокремлені між собою поперечною борозною, а праві та ліві горбки – поздовжньою борозною. Між правим і лівим верхніми горбиками лежить *шишкоподібна залоза* (епіфіз) (glandula pinealis).

**Ніжки мозку (pedunculi cerebri)** – це товсті мозкові тяжі, які відходять від мосту і прямують вперед до півкуль великого мозку. Між ніжками знизу знаходиться *міжніжкова ямка* (fossa interpeduncularis), на дні якої розміщена *задня пронизана речовина* (substantia perforata posterior). З борозни на присередній поверхні кожної ніжки виходить *окоруховий нерв*. На горизонтальному розрізі кожна ніжка *чорною речовиною* (tegmentum nigra) поділяється на *покров середнього мозку* (tegumentum mesencephali) та *основу ніжки* (basis pedunculi). *Основа ніжки* утворена провідними шляхами, які ідуть від кори великого мозку в спинний мозок, довгастий мозок і міст. У *покриві середнього мозку* знаходяться *червоні ядра* (nucleus ruber), на рівні верхніх горбків – *рухове ядро окорухового нерва* (nucleus nervi oculomotorii) і *додаткове ядро окорухового нерва* (nuclei accessorii nervi oculomotorii) (Якубовича) – парасимпатичне ядро III пари. На рівні нижніх горбків знаходиться *рухове ядро блокового нерва* (nucleus nervi trochlearis).

**Водопровід середнього мозку** (Сільвія) (aqueductus mesencephali) – це вузький канал, який з'єднує III та IV шлуночки між собою і оточений *центральною сірою речовиною* (substantia grisea centralis).

**ПРОМІЖНИЙ МОЗОК** – diencephalon. До нього належить *таламічний мозок* (thalamencephalon), або дорзальна частина проміжного мозку (філогенетично молодша) і *гіпоталамус* (hypothalamus), або вентральна частина проміжного мозку (філогенетично старша). Таламічний мозок в свою чергу включає в себе *таламус* (thalamus), *метаталамус* (metathalamus), *епіталамус* (epithalamus).

**Таламус** (thalamus) – парний утвір, який складається головним чином із сірої речовини. Спереду він має *передній горбок таламуса* (tuberculum anterius thalami), а ззаду закінчується розширенням, яке називається *подушкою таламуса* (pulvinar thalami). Присерединні поверхні правого та лівого таламусів з'єднуються між собою *міжталамічним*

злипанням (*adhesio interthalamica*). Сіра речовина формує специфічні ядра таламуса (*nuclei thalami*), які розмежовані бічною мозковою пластинкою (*lamina medullaris lateralis*) та присередньою мозковою пластинкою (*lamina medullaris medialis*) на такі групи ядер: передню групу, присередню групу, вентролатеральну групу (вентральну і бічну групи), групи ядер ретикулярної формації, а в ділянці подушки таламуса знаходяться подушкові ядра (*nuclei pulvinares*). За новою анатомічною номенклатурою ядра таламуса поділяються на: передні ядра таламуса (*nuclei anteriores thalami*), дорсальні ядра таламуса (*nuclei dorsales thalami*), внутрішньопластинкові ядра таламуса (*nuclei intralaminares thalami*), присередні ядра таламуса (*nuclei mediales thalami*), серединні ядра таламуса (*nuclei mediani thalami*), задні ядра таламуса (*nuclei posteriors thalami*), сітчасте ядро таламуса (*nucleus reticularis thalami*) та вентральні ядра таламуса (*nuclei ventrales thalami*). Функція таламуса: в ньому знаходяться всі (окрім нюхового) чутливі підкоркові центри, тобто вся інформація (крім нюхової), що йде в кору головного мозку, обов'язково проходить через таламус.

**Метаталамус** (*metathalamus*) розміщений під подушкою таламуса і складається з бічного колінчастого тіла – *corpus geniculatum laterale* (підкорковий центр зору), яке з'єднується з верхніми горбками пластинки покрівлі середнього мозку через ручки цих горбків та присереднього колінчастого тіла – *corpus geniculatum mediale* (підкорковий центр слуху), яке з'єднується з нижніми горбками пластинки покрівлі середнього мозку через ручки цих горбків. У колінчастих тілах містяться такі ядра: дорсальне ядро бічного колінчастого тіла (*nucleus dorsalis corporis geniculati lateralis*), вентральне ядро бічного колінчастого тіла (*nucleus ventralis corporis geniculati lateralis*) та ядра присереднього колінчастого тіла (*nuclei corporis geniculati medialis*).

**Епіталамус** (*epithalamus*) знаходиться позаду таламуса. До нього відносять: шишкоподібна залоза – *glandula pinealis*, повідці – *habenulae* та повідцеві трикутники – *trigonum habenulare*. Правий та лівий повідці сполучаються між собою за допомогою спайки повідців – *commissura habenularum*. За допомогою повідців епіфіз з'єднується з присередньою поверхнею правого та лівого таламусів.

**Гіпоталамус** (*hypohalamus*) об'єднує структури, що розміщені під гіпоталамічною борозною (*sulcus hypothalamicus*),

складається із *зорової частини гіпоталамуса* – pars optica hypothalami (передньої частини), яка формується за рахунок кінцевого мозку (telencephalon) і *нюхової частини гіпоталамуса* – pars olfactoria hypothalami (задньої частини), яка формується за рахунок проміжного мозку (diencephalon). До передньої частини гіпоталамуса належать *сірий горб* (tuber cinereum), *нейрогіпофіз* (neurohypophysis) з *лійкою* (infundibulum), *зорове перехрестя* (chiasma opticum), *зоровий шлях* (tractus opticus). До задньої частини гіпоталамуса відносяться *сосочкове тіло* (corpus mamillare) та *субталамус* (subtalamus), в якому знаходиться парне *субталамічне ядро* – nucleus subthalamicus (Луїсове тіло).

**Порожниною проміжного мозку є III шлуночок (ventriculus tertius)**, який має 6 стінок:

- бічні стінки утворюють присередні поверхні таламуса;
- нижня стінка, або дно III шлуночка, утворена гіпоталамусом, в якому розрізняють лійковий закуток (recessus infundibuli) і надзорний закуток (recessus supraopticus);
- передня стінка утворена кінцевою пластинкою (lamina terminalis), стовпами склепіння (columna fornicis) і передньою спайкою (commissura anterior);
- задня стінка утворена спайкою повідців (commissura habenularum) і задньою спайкою (commissura posterior), над якою знаходиться шишкоподібний закуток (recessus pinealis);
- верхня стінка, або його дах, утворена епітеліальною пластинкою III шлуночка – lamina epithelialis ventriculi tertii (залишок тонкої стінки ембріональної нервової трубки), судинним прошарком (tela choroidea), ворсинки якого утворюють судинне сплетення III шлуночка (plexus choroideus ventriculi tertii).

Між переднім горбком таламуса і переднім стовпом склепіння знаходиться *міжшлуночковий отвір* – foramen interventriculare (Монрое), який сполучає III шлуночок з бічними шлуночками головного мозку. Водопровід середнього мозку через *отвір водопроводу середнього мозку* (apertura aqueductus mesencephali) сполучає III шлуночок з порожниною IV шлуночка. Судинне сплетення III шлуночка з'єднується із судинним сплетенням бічних шлуночків. Цей шлуночок має такі *закутки*: *надшишкоподібний закуток* (recessus suprapinealis), *шишкоподібний закуток* (recessus pinealis), *лійковий закуток* (recessus infundibuli), *надзорний закуток* (recessus supraopticus).

**ШИШКОПОДІБНА ЗАЛОЗА** (glandula pinealis) – це залоза

ендокринної системи, яку відносять до неврогенної групи і *лежить між верхніми горбками покрівлі середнього мозку*. Від переднього кінця шишкоподібної залози до присередньої поверхні правого та лівого таламусів натягнуті повідці. В основі шишкоподібної залози знаходиться невеликий шишкоподібний закуток. Ззовні шишкоподібна залоза *вкрита сполучнотканинною капсулою*, від якої всередину органа ідуть *сполучнотканинні перетинки*, що розділяють паренхіму залози на *часточки*. Клітинами залози є спеціальні залозисті клітини – *пінеалоцити* і *гліоцити*. *Пінеалоцити* виділяють гормони, які *гальмують статевий розвиток* та беруть участь в *утворенні біоритмів людини*. На біоритми людини шишкоподібна залоза впливає через *гормон мелатонін*. Продукція цього гормона, який має здатність *викликати фізіологічний сон*, змінюється протягом доби та з віком. З настанням темряви мелатонін починає посилено продукуватись, а вранці, навпаки, його кількість поступово зменшується (*добові ритми – день-ніч*). Після 40-45 років кількість мелатоніну поступово зменшується до кінця життя людини.

**ГІПОФІЗ** (hypophysis; glandula pituitaria) – залоза внутрішньої секреції, яку відносять до неврогенної групи, знаходиться в *гіпофізній ямці турецького сідла (fossa hypophysialis sellae turcicae)*. Гіпофіз відмежований від порожнини черепа *діафрагмою сідла (diaphragma sellae)* і через отвір в цій діафрагмі за допомогою *лійки (infundibulum)* сполучається з *гіпоталамусом проміжного мозку (hypothalamus)*. В гіпофізі розрізняють *аденогіпофіз (adenohypophysis)* (передня частина) та *нейрогіпофіз (neurohypophysis)* (задня частина). У *аденогіпофізі* знаходиться *дальня частина (pars distalis)*, *проміжна частина (pars intermedia)* та *горбова частина (pars tuberalis)*. *Нейрогіпофіз* складається з *нервової частки (pars nervosus)* і *лійки (infundibulum)*.

*Аденогіпофіз* виробляє *соматотропний гормон* (викликає ріст організму), *адренокортикотропний гормон* (стимулює секрецію стероїдних гормонів наднирковою залозою), *тіреотропний гормон* (стимулює діяльність щитоподібної залози), *гонадотропний гормон* (впливає на статеве дозрівання, сперматогенез у чоловіків; розвиток фолікулів в яєчнику, овуляцію, ріст молочних залоз та продукування молока у жінок) та *ліпотропний гормон* (впливає на обмін жирів в організмі). *Проміжна частина аденогіпофіза* утворює

меланоцитостимулювальний гормон, який регулює колір шкіри, контролюючи утворення в організмі людини пігменту меланіну. *Нейрогіпофіз* є гормонокумуляованою ділянкою, яка накопичує *вазопресин* та *окситоцин*, який виробляється ядрами гіпоталамуса. Від цих ядер по лійці у складі *гіпоталамо-гіпофізарного шляху* гормони вазопресин та окситоцин супраоптичного та паравентрикулярних ядер гіпоталамуса через аксони нервових клітин стікають у нервову частку нейрогіпофіза, там накопичуються і з нервової частки ці гормони потрапляють у кров. *Вазопресин звужує судини і затримує воду в організмі людини*, реабсорбуючи її в трубочках нефронів. *Окситоцин стимулює м'язи матки*, стримує розвиток жовтого тіла і посилює продукування молока молочною залозою.

**КІНЦЕВИЙ МОЗОК** (telencephalon) – з нього розвиваються *півкулі великого мозку (hemispherium cerebri)*. До кожної півкулі належать: *плащ (pallium)*, *нюховий мозок (rhinencephalon)*, *основна частина кінцевого мозку – pars basilaris telencephali* (підкіркові ядра) *склепіння (fornix)*, *мозолисте тіло (corpus callosum)*. *Порожниною кінцевого мозку є бічні шлуночки (ventriculi lateralis)*.

**Нюховий мозок** (rhinencephalon) у людини розвинутий слабше, ніж у тварин і поділяється на *передню носову частку – lobus olfactorius anterior* (центральну частину), *задню носову частку – lobus olfactorius posterior* (периферійну частину) та *морський коник – hippocampus*, який розглядають як окрему додаткову частину нюхового мозку. Всі структури нюхового мозку входять до складу лімбічної системи і є філогенетично найдавнішою та морфологічно найглибшою структурою кінцевого мозку людини, що забезпечує здійснення давніх інстинктів. Вважається, що окремі структури нюхового мозку людини, окрім забезпечення нюхової чутливості, є морфологічним субстратом, де формуються емоційні реакції, реакції поведінки – статеві та захисні (так звані підсвідомі реакції).

*До центральної частини нюхового мозку (задньої нюхової частки – lobus olfactorius posterior) відносять: морський коник – hippocampus* (амоніїв пір), *склепінна звивина (gyrus fornicatus)*, яка складається з *поясної звивини (gyrus cinguli)* (ремінної звивини) та *приморськоконикової звивини – gyrus parahippocampalis* (закрутки біля амонієвого рогу); *зубчаста звивина (gyrus dentatus)*; *мигдалеподібне тіло – corpus*

amygdaloideum (яке також відносять до базальних ядер); *прозора перегородка (septum pellucidum)* та *гачок – uncus* (кірковий аналізатор нюху).

*До периферійної частини нюхового мозку відносять: нюхові цибулини (bulbus olfactorius); нюхові шляхи (tractus olfactorius); нюхові трикутники (trigonum olfactorium), до яких відносять передню пронизану речовину (substantia perforata anterior), діагональну стрічку (stria diagonalis), нюховий горбок (tuberculum olfactorium); ділянку прозорої перегородки (area septalis).*

*Морський коник (hippocampus), до його складу входять: підставка (subiculum), Аммонів ріг (cornu Ammonis), зубчаста звивина (gyrus dentatus), нога морського коника (pes hippocampi), пальцеподібні випини морського коника (digitationes hippocampi), торочка морського коника (fimbria hippocampi), заглиблення морського коника (alveus hippocampi).*

**Основна частина кінцевого мозку (pars basilaris telencephali)** містить в собі основні ядра, які знаходяться в білій речовині товщі півкуль великого мозку. До них належать *базальні ядра (nuclei basales)*, або підкоркові ядра, до яких відносять: *смугасте тіло (corpus striatum), огорожа (claustrum) та мигдалеподібне тіло (corpus amygdaloideum)*. Базальні ядра – це підкоркові рухові центри, вони формують стріопалідарну систему, яка відповідає за автоматичні, звичні рухи (біг, ходьба і т.п.), тонус м'язів, форму при рухах, а також за деякі автономні (вегетативні) реакції, зокрема, теплорегуляції та вуглеводного обміну. *Стріопалідарна система* складається з двох частин: *стріатум (striatum)*, яка включає в себе хвостате ядро, лушпину та огорожу (сповільнює рухи) та *палідум (pallidum)* до якого належать бліді кулі (прискорює рухи).

**Смугасте тіло (corpus striatum)** складається із *хвостатого ядра nucleus caudatus*, яке має голову (caput), тіло (corpus) та хвіст (cauda), і *сочевецеподібного ядра (nucleus lentiformis)*, яке складається з двох блідих куль (globus pallidus) та лушпини (putamen). Смугасте тіло, загалом відносять до екстрапірамідної системи.

*Хвостате ядро (nucleus caudatus)* є видовженим та дугоподібно вигнутим навколо таламуса ядром і складається з: *голови (caput)* – це передня потовщена частина ядра, яка знаходиться в лобовій частці півкуль великого мозку; *тіла (corpus)* – це середня частина ядра, яка знаходиться у тім'яній

частці; *хвоста* (cauda) – це задня частина ядра, котра загинається вниз та вбік і розміщується у скроневій частці. Хвостате ядро має морфофункціональний зв'язок через провідні шляхи із сусідніми ядрами таламуса.

*Сочевицеподібне ядро* (nucleus lentiformis) знаходиться в білій речовині півкуль великого мозку і має на зрізах трикутну форму і схоже до сочевицеподібного зернятка. Це ядро має тісний морфологічний та функціональний зв'язок за допомогою провідних шляхів із сусідніми ядрами таламуса. *Бічна мозкова пластинка* (lamina lateralis medullaris) та *присередня мозкова пластинка* (lamina medialis medullaris) поділяє сочевицеподібне ядро на *лушпину* (putamen), *бічну бліду кулю* (globus pallidus lateralis) та *присередню бліду кулю* (globus pallidus medialis). Бічна мозкова пластинка відділяє лушпину від блідих куль, а присередня мозкова пластинка відмежовує присередню бліду кулю від бічної блідої кулі.

*Огорожа* (claustrum) – це тонка пластинка, яка розміщена назовні від лушпини сочевицеподібного ядра. Від лушпини огорожа відділена шаром білої речовини – *зовнішньою капсулою* (capsula extrema). Зовні від огорожі міститься прошарок білої речовини – *найзовнішня капсула* (capsula externa), яка розміщена між огорожою та мозковою корою острівцевої частини півкуль.

*Мигдалеподібне тіло* (corpus amygdaloideum) розміщене у скроневій частці півкуль великого мозку попереду від нижнього рогу бічного шлуночка. Мигдалеподібне тіло є проміжним утворенням між мозковою корою та ядрами. Воно має: *бічне основне ядро мигдалика* (nucleus amygdalae basalis lateralis), *присереднє основне ядро мигдалика* (nucleus amygdalae basalis medialis), *центральне ядро мигдалика* (nucleus amygdalae centralis), *кіркове ядро мигдалика* (nucleus amygdalae corticalis), *проміжне ядро мигдалика* (nucleus amygdalae interstitialis), *бічне ядро мигдалика* (nucleus amygdalae lateralis) та *присереднє ядро мигдалика* (nucleus amygdalae medialis).

*Внутрішня капсула* (capsula interna) – це шар білої речовини, який розміщений між сочевицеподібним ядром з однієї (бічної) сторони, хвостатим ядром і таламусом – з іншого (присерединного) боку. Через цю капсулу проходять проєкційні волокна, які з'єднують плащик – pallium (кору великого мозку – cortex cerebri) з іншими відділами головного мозку та із спинним мозком. На горизонтальному розрізі півкулі великого мозку

внутрішня капсула має вигляд відкритого тупого кута з такими частинами: *передньою ніжкою (crus anterior)*, *коліном внутрішньої капсули (genu capsulae internaе)* та *задньою ніжкою (crus posterior)*.

*Передня ніжка (crus anterior) внутрішньої капсули (capsula interna)* розміщена між хвостатим ядром та передньою половиною сочевицеподібного ядра. Її проєкційними волокнами є: *лобово-мостовий шлях (tractus frontopontinus)* та *передня променистість таламуса (radiatio thalami anterior)*.

*Коліно внутрішньої капсули (genu capsulae internaе)* розміщене між сочевицеподібним ядром та центральною частиною бічного шлуночка (між передньою та задньою ніжками). Воно утворене *кірково-ядерними волокнами (fibrae corticonuclearis)*.

*Задня ніжка (crus posterior) внутрішньої капсули (capsula interna)* розміщена між таламусом та задньою половиною сочевицеподібного ядра і відносно сочевицеподібного ядра складається з трьох частин. До коліна внутрішньої капсули прилягає *таламо-сочевицеподібна частина (pars thalamolentiformis)*, яка має: *кірково-спинномозкові волокна (fibrae corticospinales)*, *кірково-червоноядерні волокна (fibrae corticorubrales)*, *кірково-сітчасті волокна (fibrae corticoreticulares)*, *кірково-таламічні волокна (fibrae corticothalamicus)*, *таламотім'яні волокна (fibrae thalamoparietalis)* та *центральна таламічна променистість (radiatio thalami centralis)*. *Засочевецеподібна частина (pars retrolentiformis)* складається із *задньої таламічної променистості (radiatio thalamica posterior)*, *потилично-мостових волокон (fibrae occipitopontinae)* та *потилично-покрівельних волокон (fibrae occipitotectalis)*. *Підсочевецеподібна частина (pars sublentiformis)* містить *кірково-покрівельні волокна (fibrae corticotectales)*, *скронєво-мостові волокна (fibrae temporopontinae)*, *кірково-таламічні волокна (fibrae corticothalamicae)*, *зорову променистість (radiatio optica)*, або ще називається як *колінно-шпорні волокна (fibrae geniculocalcarinae)* та *слухову променистість (radiatio acustica)*, або *колінно-скронєві волокна (fibrae geniculotemporale)*.

**Мозолисте тіло (corpus callosum)** – нервові волокна, що проходять поперечно з однієї півкулі в іншу, тобто сполучає праву та ліву півкулі великого мозку, формуючи комісуральні провідні шляхи. Верхню поверхню мозолистого тіла видно в



глибині поздовжньої мозкової щілини. На сагітальному розрізі в мозолистому тілі розрізняють: *передню частину*, яка трохи зігнута вниз і наперед, утворюючи *коліно* (genu), яке переходить у *дзьоб* (rostrum), що продовжується в *кінцеву пластинку* (lamina terminalis); *середню частину*, яка є найдовшою частиною мозолистого тіла і представлена *стовбуром* (truncus); *задня частина* вільно нависає над передніми відділами пластинки покрівлі середнього мозку і називається *валиком* (splenium). Верхня поверхня мозолистого тіла вкрита сірою речовиною, яка називається *сірим покриттям* (indusium griseum). Вздовж мозолистого тіла простягаються *бічна поздовжня смуга* (stria longitudinalis lateralis) та *присередня поздовжня смуга* (stria longitudinalis medialis), радіальні волокна утворюють *променистість мозолистого тіла* (radiatio corporis callosi). Частина променистості мозолистого тіла (прямує вбік та вниз) покриває задній та нижній роги бічного шлуночка і називається *покривом* (tapetum). Волокна передньої частини мозолистого тіла утворюють *малі щипці* – forceps minor (лобові щипці), а задньої частини *великі щипці* – forceps major (потиличні щипці).

**Склепіння (fornix)** – знаходиться під мозолистим тілом і побудоване з поздовжніх пучків волокон, які з'єднують морський коник з ядрами таламуса та гіпоталамуса (проміжний мозок). Склепіння складається з *тіла* (corpus), яке спрямоване вперед і вниз; спереду тіло продовжується у *стовп* (columna) склепіння, який закінчується у соскоподібних тілах гіпоталамуса (стовпи склепіння відмежовують спереду міжшлуночкові отвори), а ззаду – в *ніжку* (crus) склепіння, яка продовжується у торочки гіпокампа. В місці відходження від тіла ніжки з'єднані між собою трикутною пластинкою – *спайкою* (commissura). Бічний край тіла та ніжок склепіння (до них прикріплюється ворсинчасте сплетення правого та лівого бічних шлуночків) називається *стрічкою сплетіння* (taenia fornicis).

**Прозора перегородка** (septum pellucidum) з'єднує стовпи склепіння з мозолистим тілом і належить до лімбічної системи (відчуття задоволення). Прозора перегородка має дві *пластинки* (lamina), між якими міститься замкнена щілиноподібна *порожнина* (cavum), яка заповнена прозорою рідиною. Попереду від стовпів склепіння розміщена передня спайка (commissura anterior), волокна якої орієнтовані поперечно.

**Передня спайка** (commissura anterior) має *передню частину* (pars anterior) та *задню частину* (pars posterior) і розміщена

позаду кінцевої пластинки, належить до нюхового мозку. Як і мозолисте тіло, передня спайка складається з комісуральних нервових волокон, що з'єднують півкулі великого мозку.

**Кінцева пластинка** (lamina terminalis) є продовженням дзьоба мозолистого тіла. В товщі кінцевої пластинки розміщений *судинний орган кінцевої пластинки* (organum vasculosum laminae terminalis), який є зовнішньою зоною цієї пластинки і дуже васкуляризований.

**Морський коник** (hippocampus) належить до лімбічної системи, а саме належить до нюхового мозку, і тісно пов'язаний із склепінням. Це підвищення на присередній стінці нижнього рогу бічного шлуночка, яке утворене скупченням сірої речовини в глибині півкуль великого мозку і має форму морського коника. Передній потовщений кінець морського коника називається *ногою морського коника* (pes hippocampi), яка має *пальцеподібні випини морського коника* (digitationes hippocampi). Зверху морський коник вкритий тонким шаром білої речовини, яка формує *заглиблення морського коника* (alveus hippocampi) із *торочкою морського коника* (fimbria hippocampi). Морський коник складається з таких частин: *підставки* (subiculum), *Аммонова рогу* (cornu Ammonis) та *зубчастої звивини* (girus dentatus), яку також відносять і до лімбічної частки півкуль великого мозку.

**Півкулі головного мозку** (hemispherium cerebri) вкриті плащем – pallium (корою великого мозку) і мають три поверхні: *верхньобічну поверхню півкулі великого мозку* (facies superolateralis hemispherii cerebri), *присередню* і *нижню поверхню півкулі великого мозку* (facies medialis et inferior hemispherii cerebri). Ділянки півкуль, що виступають найбільше, отримали назву полюсів: *лобовий полюс* (polus frontalis), *потиличний полюс* (polus occipitalis) і *скроневий полюс* (polus temporalis). Рельєф кожної поверхні півкуль складається з борозен і розміщених між ними валикоподібних підвищень – звивин великого мозку, форма і напрям яких досить мінливі. Півкулі головного мозку складаються з таких часток: *лобової частки* (lobus frontalis), *тім'яної частки* (lobus parietalis), *потиличної частки* (lobus occipitalis), *скроневої частки* (lobus temporalis), *обідкової частки* (lobus limbicus) (вона складається зі структур, що утворюють сукупність у самому центрі півкулі великого мозку і ця сукупність розглядається як присередні ділянки лобової,тім'яної і скроневої часток) і *острівця* (insula), який знаходиться в

глибині бічної ямки великого мозку. Кожна частка півкулі великого мозку має певні групи звивин – часточки, які обмежені борознами мозкової поверхні.

На **верхньобічній поверхні півкулі великого мозку** знаходяться міжчасткові борозни (*sulci interlobares*), в яких розрізняють *центральну борозну (sulcus centralis)* (Роландову), яка відділяє лобову частку від тім'яної, і *бічну борозну (sulcus lateralis)* (Сільвієву), яка відділяє скроневу частку від лобової та тім'яної, а також *тім'яно-потиличну борозну (sulcus parietooccipitalis)* і *передпотиличну вирізку (incisura preoccipitalis)*.

На **верхньобічній поверхні** знаходяться:

**1) у лобовій частці:**

- передцентральна борозна (*sulcus precentralis*);
- верхня лобова борозна (*sulcus frontalis superior*);
- нижня лобова борозна (*sulcus frontalis inferior*).
- передцентральна звивина (*gyrus precentralis*);
- верхня лобова звивина (*gyrus frontalis superior*);
- середня лобова звивина (*gyrus frontalis medius*);
- нижня лобова звивина (*gyrus frontalis inferior*), яка за допомогою передньої гілки (*ramus anterior*) та висхідної гілки (*ramus ascendens*) бічної борозни **поділяється на** покришкову частину (*pars opercularis*), трикутну частину (*pars triangularis*) і очноямкову частину (*pars orbitalis*);

**2) у тім'яній частці:**

- зацентральна борозна (*sulcus postcentralis*);
- внутрішньотім'яна борозна (*sulcus intraparietalis*).
- зацентральна звивина (*gyrus postcentralis*);
- верхня тім'яна часточка (*lobulus parietalis superior*);
- нижня тім'яна часточка (*lobulus parietalis inferior*), в якій знаходяться надкрайова звивина (*gyrus supramarginalis*) і кутова звивина (*gyrus angularis*);

**3) у скроневої частці:**

- верхня скронева борозна (*sulcus temporalis superior*);
- нижня скронева борозна (*sulcus temporalis inferior*);
- поперечна скронева борозна (*sulcus temporalis transversus*);
- верхня скронева звивина (*gyrus temporalis superior*);
- середня скронева звивина (*gyrus temporalis medius*);
- нижня скронева звивина (*gyrus temporalis inferior*);
- поперечні скроневої звивини (*gyrus temporalis transversus*) (Гешля), які містяться на присередній поверхні верхньої

скроневої звивини;

**4) у потиличній частці:**

- *поперечна потилична борозна (sulcus occipitalis transversus)*, яка обмежує досить варіабельні потиличні звивини (gyri occipitales);
- *місяцева борозна (sulcus lunatus)*;
- *передпотилича вирізка (sulcus preoccipitalis)*;

**5) в острівці** (острівцевій частці):

- *колова борозна острівця (sulcus circularis insulae)*;
- *центральна борозна острівця (sulcus centralis insulae)* ;
- *довга звивина острівця (gyrus longus insulae)*;
- *короткі звивини острівця (gyri breves insulae)*.

На присередній поверхні півкуль великого мозку знаходяться міжчасткові борозни (*sulci interlobares*), в яких розрізняють борозну мозолистого тіла (*sulcus corporis callosi*), яка проходить між лобовою часткою та мозолистим тілом і продовжується назад між тім'яною часткою та мозолистим тілом тім'яно-потиличну борозну (*sulcus parietooccipitalis*), яка проходить між тім'яною та потиличною частками, та борозну пояса (*sulcus singuli*), яка проходить паралельно мозолистому тілу і продовжується на присередню поверхню тім'яної частки під назвою підтім'яної борозни (*sulcus subparietalis*).

На **присередній поверхні** знаходяться:

**1) у лобовій частці:**

- *прицентральна борозна (sulcus paracentralis)*;
- *центральна борозна (sulcus centralis)*;
- *прицентральна часточка (lobulus paracentralis)*;
- *присередня лобова звивина (gyrus frontalis medialis)*;

**2) у тім'яній частці:**

- *прицентральна часточка (lobulus paracentralis)*, її задньою частиною є задня прицентральна звивина (*gyrus paracentralis posterior*);
- *підтім'яна борозна (sulcus subparietalis)*;
- *крайово гілка (ramus marginalis)*, або *крайова борозна (sulcus marginalis)*, яка є гілкою підтім'яної борозни, що спрямована угору;

- *передклин (prescuneus)*;

**3) у потиличній частці:**

- *острогова борозна (sulcus calcarinus)*;
- *клин (cuneus)*;

**4) в обідковій частці** (це сукупність борозен і звивин

присередньої ділянки лобової, тім'яної і скроневої часток у самому центрі півкулі мозку:

- поясна борозна (sulcus cinguli);
- морськочоникова борозна (sulcus hippocampalis);
- торочкозубчаста борозна (sulcus fimbriodentatus);
- обхідна борозна (sulcus collateralis);
- нюхова борозна (sulcus rhinalis);
- приморськочоникова звивина (sulcus parahippocampalis);
- поясна звивина (gyrus cinguli), яка має перехідок поясної звивини (isthmus gyri cinguli);
- смужкова звивина (gyrus fasciolaris);
- приморськочоникова звивина (gyrus parahippocampalis);
- гачок (uncus);
- зубчаста звивина (gyrus dentatus);
- морськочоникові торочки (fimbria hippocampi).

На **нижній поверхні півкуль головного мозку** знаходяться:

**1) у лобовій частці:**

- нюхова борозна (sulcus olfactorius);
- очноямкові борозни (sulci orbitales);
- пряма звивина (gyrus rectus);
- присередня нюхова звивина (gyrus olfactorius medialis);
- бічна нюхова звивина (gyrus olfactorius lateralis);
- очноямкові звивини (gyri orbitales);

**2) у скроневої частці:**

- обхідна борозна (sulcus collateralis), яка продовжується в носову борозну (sulcus rhinalis);
- потилично-скронева борозна (sulcus occipitotemporalis);
- присередня потилично-скронева звивина (gyrus occipitotemporalis medialis);
- бічна потилично-скронева звивина (gyrus occipitotemporalis lateralis);

**3) у потиличній частці:**

- потилично-скронева борозна (sulcus occipitotemporalis);
- обхідна борозна (sulcus collateralis);
- бічна потилично-скронева звивина (gyrus occipitotemporalis lateralis) є продовженням із скроневої частки;
- присередня потилично-скронева звивина (gyrus occipitotemporalis medialis), вона є продовженням із скроневої частки;
- язикова звивина (gyrus lingualis).

**ЛОКАЛІЗАЦІЯ ФУНКЦІЙ В КОРІ ПІВКУЛЬ ВЕЛИКОГО**

## **МОЗКУ**

*В корі великого мозку містяться центри, які регулюють виконання тих чи інших функцій. Дослідження цито- і мієлоархітекτονіки кори головного мозку започаткував київський анатом В. О. Бец, а продовжив – І. П. Павлов. Ці центри поділяють на центри першої сигнальної системи (проекційні) і центри другої сигнальної системи (асоціативні).*

До **проекційних центрів** належать:

- центр зору, який знаходиться "по берегах" острогової борозни;
- центр слуху, який знаходиться в поперечній звивині Гешля;
- центр нюху та смаку, який знаходиться в гачку;
- центр загальної чутливості, який знаходиться в зацентральной звивині;
- загальний руховий центр, який знаходиться в передцентральной звивині.

Усі ці центри двосторонні, а в передцентральной та зацентральной звивинах права половина тіла людини знаходиться в лівій півкулі, а ліва – у правій. Слід зауважити, що голова представлена в нижніх частинах цих звивин, а ноги – у верхніх.

До **асоціативних центрів** відносять:

- центр артикуляції мови, який знаходиться в нижній лобовій звивині (Брока);
- слуховий аналізатор мови, який знаходиться у верхній скроневої звивині (Верніке);
- центр письма (письмової мови), або руховий аналізатор письмових знаків, який знаходиться в задній частині середньої лобової звивини;
- центр читання (зоровий аналізатор письмових знаків), який знаходиться в кутовій звивині;
- центр практичних навичок (цілеспрямованих, координованих рухів, набутих у процесі трудової діяльності), який знаходиться в надкрайовій звивині;
- центр співдружного повороту голови і очей у протилежний бік, який знаходиться в середній лобовій звивині.

Всі центри мови непарні і знаходяться у правшій в лівій півкулі, а у лівшій – у правій півкулі.

**Порожниною кінцевого мозку є бічні шлуночки (ventriculus lateralis)** (правий та лівий), які складаються з лобових рогів (*cornu frontale*) (передніх рогів – *cornu anterius*),

*потиличних рогів (cornu occipitale)* (задніх рогів – cornu posterius), *скроневих рогів (cornu temporale)* (нижніх рогів – cornu inferius) і *центральної частини (pars centralis)*.

*Лобові роги* знаходяться в лобовій частці. Вони обмежені:

- з присередньої сторони – пластинкою прозорої перегородки;
- з бічної і нижньої сторін – головкою хвостатого ядра;
- з верхньої сторони – мозолистим тілом.

*Центральна частина* знаходиться в тім'яній частці. Вона обмежена:

- *знизу* – тілом хвостатого ядра і зоровим горбом;
- *вгорі* – мозолистим тілом.

*Потиличні роги* знаходяться в потиличних частках. Вони обмежені згори і ззовні волокнами мозолистого тіла, які утворюють *покрив (taretum)*. На присередній стінці потиличних рогів розміщена *цибулина заднього рога (bulbus cornus posterioris)* і *пташина острога (calcer avis)*, а на нижній – *обхідний трикутник (trigonum collaterale)*.

*Скроневі роги* знаходяться в скроневій частці. Вони обмежені:

- з *присередньої сторони* – морським коником;
- *знизу* – білою речовиною, яка утворює *обхідне підвищення (eminentia collateralis)*;
- з *бічної і верхньобічної сторін* – білою речовиною – *покривом мозолистого тіла*;
- *верхньоприсередню стінку* утворює хвіст хвостатого ядра.

У центральній частині і в скроневому розі бічного шлуночка міститься *судинне сплетення (plexus choroideus)*, яке утворюється внаслідок проникнення сюди м'якої мозкової оболонки із судинами, і це сплетення крізь міжшлуночковий отвір з'єднується з III шлуночком. Судинне сплетення бере участь в утворенні більшої частини спинномозкової рідини.

**Спинномозкова рідина** (liquor cerebrospinalis) з бічних шлуночків через міжшлуночковий отвір попадає в третій шлуночок, де її кількість збільшується. З третього шлуночка через водопровід мозку вона попадає в четвертий шлуночок. У четвертому шлуночку спинномозкова рідина поповнюється і через отвори Мажанді і Люшка потрапляє у підпаутинний простір головного та спинного мозку. З підпаутинного простору головного мозку спинномозкова рідина через *павутинні зернистості (granulations arachnoideae)* всмоктується у венозні

пазухи твердої мозкової оболонки, а з підпавутинного простору спинного мозку спинномозкова рідина відтікає по міжоболонних просторах, які супроводжують корінці спинномозкових нервів.

**СІТЧАСТІ ЯДРА** (nuclei reticulares), або СІТЧАСТА ФОРМАЦІЯ (formatio reticularis), або РЕТИКУЛЯРНА ФОРМАЦІЯ – це сукупність клітин та нервових волокон, які знаходяться у стовбурі мозку і утворюють сітку. Вона пов'язана з усіма органами чуття, руховими та чутливими ділянками кори великого мозку, таламусом, гіпоталамусом і спинним мозком. Сітчаста формація регулює рівень збудливості і тонус різних відділів центральної нервової системи, включаючи кору великого мозку, бере участь в регуляції рівня свідомості, емоцій, вегетативних функцій, цілеспрямованих рухів. Сітчаста формація (за І.П.Павловим) – це друга неспецифічна аферентна нервова система. До сітчастих ядер відносять: хвостове сітчасте ядро мосту (nucleus reticularis pontis caudatus), дзьобове сітчасте ядро мосту (nucleus reticularis pontis rostralis), припетельне ядро (nucleus reticularis paralemniscales), присерединне сітчасте ядро (nucleus reticularis paramedianus) та сітчасте ядро покриву мосту (nucleus reticularis tegmenti pontis).

**ЛІМБІЧНА ЧАСТКА**, або **ЛІМБІЧНА СИСТЕМА** – це центр емоціонального забарвлення чутливого сприйняття зовнішнього середовища. Разом з усією підкіркою вона є джерелом енергії для кори і відповідає за життєво важливі реакції людини, регулює діяльність внутрішніх органів. Їй підвладні відчуття голоду і спраги, сприйняття звуків і запахів. Тут закладені механізми пам'яті. Морфологічно лімбічна система знаходиться в центральній частині нюхового мозку: в обідковій частці (закрутці склепіння), морському конику, гачку, зубчастій звивині і прозорій перегородці. За останніми науковими даними центр лімбічної системи знаходиться і в нюховій цибуліні, нюховому тракті, нюховому трикутнику та передній пронизаній речовині (периферійний відділ нюхового мозку).

**ОБОЛОНИ ГОЛОВНОГО МОЗКУ.** У головному мозку розрізняють такі самі оболони, як і у спинному – тверду, павутинну та м'яку (судинну).

Черепна тверда оболонка (dura mater) є окістям для кісток черепа, і тому надтвердооболонкового простору тут у нормі немає. Між твердою і павутинною оболонками знаходиться підтвердооболонний (субдуральний) простір (spatium subdurale). Між павутинною та м'якою оболонками знаходиться



підпаутинний простір (spatium subarachnoideum), який заповнений спинномозковою рідиною (liquor cerebrospinalis). Цей простір має розширення, які називаються **цистернами**:

- задня мозочково-мозкова цистерна (cisterna cerebellomedullaris) або велика цистерна (cisterna magna);
- цистерна перехрестя (cisterna chiasmatica);
- міжніжкова цистерна (cisterna interpeduncularis);
- цистерна бічної ямки великого мозку (cisterna fossae lateralis cerebri);
- оточна цистерна (cisterna ambiens);
- мосто-мозочкова цистерна (cisterna pontocerebellaris);
- навколомозолиста цистерна (cisterna pericallosa);
- чотиригорбкова цистерна (cisterna quadrigeminalis);
- цистерна кінцевої пластинки (cisterna laminae terminalis);

**Черепна тверда оболонка** (dura mater cranialis) має ряд **відростків**, які заходять у щілини мозку, відокремлюючи окремі його частини:

- серп великого мозку (falx cerebri), який займає поздовжню борозну мозку і відокремлює праву та ліву півкулі;
- мозочковий серп (falx cerebelli), який заходить у поздовжню борозну мозочка і відокремлює праву та ліву півкулі мозочка;
- намет мозочка (tentorium cerebelli), який заходить у поперечну щілину мозочка;
- діафрагма сідла (diaphragma sellae), яка закриває гіпофізарну ямку, відмежовуючи гіпофіз від проміжного мозку. В цій діафрагмі є отвір, через який проходить лійка.

На передній поверхні біля верхівки кам'янистої частини скроневої кістки черепна тверда оболонка розщеплюється на два листки, утворюючи трійчасту порожнину (cavum trigeminale).

Відростки твердої оболонки, підходячи до борозен на мозковій поверхні кісток черепа, розщеплюються і прикріплюються до країв борозен, утворюючи **пазухи черепної твердої оболони**, де тече венозна кров:

- верхню стрілову пазуху (sinus sagittalis superior);
- нижню стрілову пазуху (sinus sagittalis inferior);
- пряму пазуху (sinus rectus);
- потиличну пазуху (sinus occipitalis);
- верхню кам'янисту пазуху (sinus petrosus superior);
- нижню кам'янисту пазуху (sinus petrosus inferior);
- поперечну пазуху (sinus transversus);
- печеристу пазуху (sinus cavernosus);

- сигмоподібну пазуху (sinus sigmoideus).

Ці пазухи з'єднуються в ділянці внутрішнього потиличного виступу. Венозна кров із злиття потрапляє в поперечну, а потім у сигмоподібну пазуху, а звідти – у внутрішню яремну вену. Поблизу пазух павутинна оболонка утворює своєрідні вирости – *павутинні зернистості (granulationes arachnoideae)* (пахіонові грануляції). Вони входять у венозні пазухи і на внутрішній поверхні кісток склепіння черепа утворюють втиснення – *зернисті ямочки (foveolae granulares)* (грануляційні ямочки). Павутинні зернистості забезпечують відтік спинномозкової рідини з підпавутинного простору у венозне русло. Через *випускні вени (venae emissariae)* та *вени губчатки (venae diploicae)* пазухи *твердої оболонки (sinus durae matris)* головного мозку сполучаються з поверхневими венами голови.

**КРОВОПОСТАЧАННЯ ГОЛОВНОГО та СПИННОГО МОЗКУ** відбувається за рахунок гілок із системи внутрішньої сонної і підключичної артерій.

**Внутрішня сонна артерія (a. carotis interna)**, заходячи в череп, віддає до присерединної поверхні лобових, тім'яних і потиличних часток головного мозку *передні мозкові артерії (a. cerebri anterior)*. Права і ліва передні мозкові артерії сполучаються між собою за допомогою непарної *передньої сполучної артерії (a. communicans anterior)*. До скроневих і тім'яних часток головного мозку від внутрішньої сонної артерії відходить найбільша артеріальна судина – *середня мозкова артерія (a. cerebri media)*. Крім того, від внутрішньої сонної артерії відходить *передня артерія судинного сплетення (a. choroidea anterior)* (ворсинчаста артерія), яка утворює судинне сплетення шлуночків, і *задня сполучна артерія (a. communicans posterior)*, яка сполучає внутрішню сонну артерію із задньою мозковою артерією, що є гілкою із системи підключичної артерії.

Від **підключичної артерії** відходить парна *хребтова артерія (a. vertebralis)*, яка, проходячи в отворах поперечних відростків II-VI шийних хребців, віддає *спинномозкові гілки (rr. spinales)* для живлення спинного мозку і, заходячи в череп через великий отвір, зливається з такою самою артерією протилежного боку. При цьому утворюється *основна артерія (a. basilaris)*, що проходить по одноіменній борозні моста. Від *внутрішньочерепної частини (pars intracranialis)* хребтових артерій відходять передні спинномозкові артерії, які зливаючись в одну непарну *передню спинномозкову артерію (a. spinalis)*

*anterior*), проходять по передній серединній щілині спинного мозку і живлять його. *Задні спинномозкові артерії (a. spinalis posterior)*, які відходять від черепного відділу хребтових артерій, не зливаються, вони йдуть по задній серединній борозні спинного мозку. Передні спинномозкові артерії до їх злиття в непарну артерію оточують довгастий мозок і утворюють навколо нього *артеріальне коло Захарченка*.

Від основної артерії відходять гілки, що кровопостачають мозочок, міст, середній мозок та внутрішнє вухо. В ділянці переднього краю моста основна артерія розгалужується на праву та ліву *задні мозкові артерії (a. cerebri posterior)*. У підпавутинному просторі на основі головного мозку, в ділянці турецького сідла, утворюється *артеріальне коло мозку (Вілізія) (circulus arteriosus cerebri)*, що живить головний мозок. Це коло утворюється такими артеріями: внутрішньою сонною, передньою та задньою мозковими, передньою та задньою сполучними.

Венозна кров від головного мозку відтікає в основному по пазухах твердої мозкової оболонки, поверхневих і глибоких венах мозку, венах твердої мозкової оболонки, венах кісток. В кінцевому результаті венозна кров із черепа відтікає у внутрішню яремну вену.

## **ПРОВІДНІ ШЛЯХИ ГОЛОВНОГО І СПИННОГО МОЗКУ**

поділяються на: асоціативні, комісуральні та проєкційні.

**Асоціативні провідні шляхи** – це шляхи, що сполучають функціональні ділянки однієї півкулі. Вони поділяються на: довгі асоціативні волокна та короткі асоціативні волокна. До *довгих асоціативних провідних шляхів відносять*:

- верхній поздовжній пучок (*fasciculus longitudinalis superior*), сполучає лобову, тім'яну та потиличну частки;
- нижній поздовжній пучок (*fasciculus longitudinalis inferior*), сполучає тім'яну, потиличну, скроневу частки;
- гачкуватий пучок (*fasciculus uncinatus*), сполучає лобову, тім'яну та скроневу частки;
- пояс (*cingulum*), сполучає центральні ділянки нюхового мозку.

До *коротких асоціативних провідних шляхів* відносять *дугоподібні волокна великого мозку (fibrae arcuatae cerebri)*, які сполучають сусідні звивини в межах однієї півкулі.

**Комісуральні провідні шляхи** сполучають симетричні ділянки обох півкулі великого мозку та обох половин спинного мозку для координації їх діяльності. До них належить:

- мозолисте тіло (corpus callosum);
- передня мозкова спайка (commissura cerebri anterior);
- задня мозкова спайка (commissura cerebri posterior);
- спайка повідців (commissura habenularum);
- спайка склепіння (commissura fornicis);
- міжталамічне злипання (adhesio interthalamica);
- передня біла спайка (commissura alba anterior) спинного мозку;
- задня біла спайка (commissura alba posterior) спинного мозку.

**Проекційні провідні шляхи** – це шляхи, які сполучають головний та спинний мозок з робочими органами. Вони поділяються на **висхідні (чутливі)** і **низхідні (рухові)**. Чутливі проекційні шляхи в свою чергу поділяються на **екстероцептивні, інтероцептивні і пропріоцептивні**. Рухові проекційні шляхи поділяються на **пірамідні та екстрапірамідні**.

До **екстероцептивних чутливих проекційних шляхів** належать шляхи больової, температурної та дотикової чутливостей, зору, слуху, нюху та ін. **Пропріоцептивні чутливі проекційні шляхи** поділяються на шляхи кіркового (шляхи Голля і Бурдаха) та мозочкового (шляхи Флексіга і Говерса) напрямків. **До пірамідних шляхів** відносять передній та бічний пірамідні шляхи, а також кірково-ядерний шлях.

До **екстрапірамідних шляхів** відносять червоноядерно-спинномозковий, присінково-спинномозковий, сітчасто-спинномозковий та ін.

**Шлях больової і температурної чутливості – бічний спинно-таламічний шлях** (tractus spinothalamicus lateralis).

*Тіло першого нейрона* знаходиться у спинномозковому вузлі. Периферійні відростки цього нейрона закінчуються екстерорецептором в шкірі, а центральні – через задні корінці заходять у задні роги спинного мозку, де закінчуються синапсом з другим нейроном.

*Тіло другого нейрона* знаходиться у власних ядрах задніх рогів спинного мозку. Аксони цього нейрона протягом двох – трьох сегментів роблять перехрестя у передній сірій спайці спинного мозку і проходять у бічних канатиках протилежного боку під назвою **бічний спиномозково-таламічний шлях** (tractus spinothalamicus lateralis). Аксони других нейронів у складі присерединної петлі доходять до таламуса, де закінчуються синапсом з тілом третього нейрона.

*Тіло третього нейрона* знаходиться в бічних ядрах таламуса, а його аксони під назвою "*таламо-кірковий шлях*" (*tractus thalamocorticalis*) через задню третину задньої ніжки внутрішньої капсули доходять до зацентральної звивини, де знаходиться кірковий аналізатор шкірної чутливості.

**Шлях дотикової чутливості – передній спинно-таламічний шлях** (*tractus spinothalamicus anterior*).

Шлях дотикової чутливості має теж *три нейрони*, як і попередній, але *тіло його другого нейрону* знаходиться у драглистій речовині задніх рогів. Аксони цього нейрона після перехрестя в передній сірій спайці проходять в передніх канатиках спинного мозку протилежного боку і називаються *переднім спинномозково-таламічним шляхом* (*tractus spinothalamicus anterior*). Частина аксонів другого нейрону проходить по своєму боку у складі *пучків Голля* (*fasciculus gracilis*) та *Бурдаха* (*fasciculus cuneatus*).

**Шлях пропріоцептивної чутливості кіркового напрямку – цибулино-таламічний шлях** (*tractus bulbothalamicus*).

*Тіло першого нейрона* цього шляху лежить у спинномозковому вузлі. Його периферійні відростки закінчуються пропріорецепторами, які знаходяться в сухожилках м'язів, капсулах суглобів та зв'язках. Центральні відростки через задні корінці заходять у спинний мозок і, не заходячи в сіру речовину, утворюють в білій речовині *шлях Голля* (нижні 20 сегментів) та *шлях Бурдаха* (верхні 11 сегментів) або *тонкий* (*fasciculus gracilis*) та *клиноподібний пучки* (*fasciculus cuneatus*). Відростки першого нейрона доходять до довгастого мозку, де закінчуються синапсом з другим нейроном.

*Тіло другого нейрона* знаходиться в тонкому і клиноподібному ядрах довгастого мозку. Аксони цього нейрона утворюють **цибулино-таламічний шлях** (***tractus bulbothalamicus***), який складає основу *присередньої петлі* (*lemniscus medialis*) – *колектора чутливості*. У складі присередньої петлі аксони другого нейрона перехрещуються (перехрест петлі (*decussatio lemniscorum medialis*)) і доходять до таламуса, де закінчуються синапсом з третім нейроном.

Відростки клітин *третього нейрона* шляхів больової, температурної та дотикової чутливостей формують таламо-кірковий шлях.

**Пропріоцептивні шляхи мозочкового напрямку – спинно-мозочкові шляхи** (*tractus spinocerebellaris*)

**1 Задній спинномозково-мозочковий шлях** – tractus spinocerebellaris posterior (шлях Флексіра). Тіло першого нейрона знаходиться у спинномозковому вузлі. Його периферійні відростки закінчуються пропріорецепторами, а центральні – через задні корінці спинного мозку заходять в його сіру речовину.

Тіло другого нейрона лежить в грудному ядрі задніх рогів (стовпи Кларка-Штіллінга). Його аксони проходять у бічних канатиках свого боку. Потім через задні мозочкові ніжки заходять в кору його черв'яка, де переключаються на зубчасте ядро. Звідси – на червоне ядро протилежного боку.

**2 Передній спинномозково-мозочковий шлях** – tractus spinocerebellaris anterior (шлях Говерса). Цей шлях відрізняється від попереднього своїм *другим нейроном*, тіло якого знаходиться у проміжному присередньому ядрі спинного мозку. Аксони *другого нейрона* протягом 2-3 сегментів переходять на протилежний бік і проходять в бічних канатиках, досягаючи переднього мозкового паруса. Тут вони перехрещуються і через верхні мозочкові ніжки доходять до його черв'яка. Звідси аксони переключаються спочатку на зубчасте, а потім на червоне ядро протилежного боку.

**Кірково-спинномозкові шляхи** – tractus corticospinales (пірамідні шляхи – tractus pyramidales).

**1 Бічний кірково-спинномозковий шлях** – tractus corticospinalis lateralis (бічний пірамідний шлях – tractus pyramidalis lateralis). Тіло першого нейрона знаходиться в гігантських пірамідних клітинах Беца верхньої та середньої третини кори передцентральної звивини. Аксони перших нейронів проходять через передню третину задньої ніжки внутрішньої капсули, через ніжки мозку, міст, довгастий мозок; частина волокон переходить на протилежний бік, утворюючи так звані піраміди. Перехрещені волокна першого нейрона проходять в бічних канатиках спинного мозку під назвою "бічний кірково-спинномозковий (пірамідного) шлях" і закінчуються в передніх рогах спинного мозку відповідного сегмента.

Тіло другого нейрона лежить у рухових ядрах передніх рогів, а його аксони через передні корінці в складі спинномозкових нервів доходять до поперечносмугастих м'язів тулуба та кінцівок.

**2 Передній кірково-спинномозковий шлях** – tractus corticospinalis anterior (передній пірамідний шлях – tractus pyramidalis anterior). Більша частина волокон *першого нейрона* переднього кірково-спинномозкового шляху в пірамідах не

перехрещується, а проходить передніх канатиках спинного мозку своєї сторони під назвою "передній кірково-спинномозковий (пірамідний) шлях". Аксони першого нейрона в передній білій спайці відповідного сегмента переходять на протилежний бік і закінчуються синапсом з тілами других нейронів.

*Тіло другого нейрона* лежить у рухових ядрах передніх рогів, а його аксони через передні корінці та спинномозкові нерви досягають поперечносмугастих м'язів тулуба і кінцівок.

**3 Кірково-ядерний шлях** – tractus corticonuclearis. *Тіло першого нейрона* цього шляху знаходиться в гігантських пірамідних клітинах Беца кори нижньої третини передцентральної звивини. Його аксони проходять через коліно внутрішньої капсули, основу ніжок мозку і заходять у рухові ядра ромбоподібної ямки та середнього мозку, попередньо перейшовши частково на протилежний бік.

*Тіло другого нейрона* лежить у рухових ядрах ромбоподібної ямки та середнього мозку протилежного боку, а його аксони у складі черепних нервів доходять до поперечносмугастих м'язів голови і поверхневих м'язів шиї.

**Екстрапірамідні шляхи** – передають імпульси, що підтримують тонус м'язів, забезпечують безумовно-рефлекторну рівновагу тіла людини та виконання автоматизованих рухів.

**1 Червоноядрово-спинномозковий шлях** – tractus rubrospinalis (шлях Монакова). *Тіло першого нейрона* цього низхідного шляху знаходиться у червоних ядрах покриву ніжок середнього мозку. Його аксони після виходу з червоного ядра переходять на протилежний бік – *покривне перехрестя (decussatio tegmentalis)* – і проходять через основу ніжок мозку, міст та довгастих мозок у спинний. У спинному мозку ці волокна знаходяться в бічних канатиках протилежного боку під назвою "червоноядрово-спинномозковий шлях Монакова".

*Тіло другого нейрона* лежить в рухових ядрах передніх рогів спинного мозку, а його аксони через передні корінці та спинномозкові нерви досягають м'язів тулуба і кінцівок. Цей двонейронний шлях є низхідною ланкою рефлексу несвідомої координації рухів, який має ще і висхідну (два нейрони шляхів Флексіга чи Говерса) та проміжну (від черв'яка мозочка до моста і з моста до червоного ядра протилежного боку) ланки.

**2 Покрівельно-спинномозковий шлях** (tractus tectospinalis) починається від пластинки покрівлі середнього мозку (*тіла перших нейронів*), робить перехрестя у покрівлі і через передні

відділи стовбура мозку та передні канатики спинного мозку досягає ядер передніх рогів спинного мозку – *тіл других нейронів*.

**3 Присінково-спинномозковий шлях** (tractus vestibulospinalis) починається (*тіла перших нейронів*) від присінкових ядер і через передній канатик спинного мозку досягає ядер (*тіла других нейронів*) передніх рогів спинного мозку.

**4 Сітчасто-спинномозковий шлях** (tractus reticulospinalis) починається від клітин (*тіла перших нейронів*) сітчастої формації головного мозку, проходить через передній канатик спинного мозку і закінчується в *тілах других нейронів* ядер передніх рогів спинного мозку.

**5 Оливо-спинномозковий шлях** (tractus olivospinalis) починається від оливи довгастого мозку (*тіла перших нейронів*) і доходить до *тіл других нейронів*, які розміщені у передніх рогах спинного мозку.

**Кірково-мосто-мозочковий шлях** – **tractus corticopontocerebellaris** (шлях кіркової корекції мозочка). Цей двонейронний шлях складається з *першого нейрона*, який відходить від усіх часток півкуль головного мозку до моста, і нейрона, який відходить від власних ядер моста (*другий нейрон*) до черв'яка мозочка протилежного боку. Звідси відбувається перехід на зубчасте, а потім на червоне ядро. За допомогою цього провідного шляху здійснюється кіркова (свідома) корекція несвідомої координації рухів.

## ЧЕРЕПНІ НЕРВИ

**I, II, III, IV та VI пари черепних нервів** описані в розділі "Органи чуття".

**Трійчастий нерв (nervus trigeminus)**, V пара черепних нервів, має три *чутливих ядра*: *головне ядро трійчастого нерва* (nucleus principalis nervi trigemini), *середньомозкове ядро трійчастого нерва* (nucleus mesencephalicus nervi trigemini) і *спинномозкове ядро трійчастого нерва* (nucleus spinalis nervi trigemini), а також одне *рухове ядро трійчастого нерва* (nucleus motorius nervi trigemini). Усі вони знаходяться в ромбоподібній ямці на дорсальній поверхні моста. Нерв виходить з мозку *чутливим корінцем (radix sensoria)* та *руховим корінцем (radix motoria)* на межі між мостом і середніми мозочковими ніжками. Чутливий корінець являє собою периферійні відростки чутливих клітин, які лежать на верхівці кам'янистої частини скроневої



кістки в ділянці трійчастого втиснення, у *тріїчастому вузлі* (ganglion trigeminale) (Гассеровому вузлі). Цей вузол міститься в *тріїчастій порожнині* (cavum trigeminale) (порожнині Меккеля), яка утворюється внаслідок того, що трійчасте втиснення покривається твердою мозковою оболонкою. Руховий корінець являє собою аксони рухових клітин, що знаходяться в руховому ядрі трійчастого нерва. Ці волокна у Гассерів вузол не заходять, а приєднуються до третьої гілки трійчастого нерва.

Трійчастий нерв виходить з черепа трьома гілками:

- очний нерв (nervus ophthalmicus), чутливий, виходить з черепа через верхню очноямкову щілину;
- верхньощелепний нерв (nervus maxillaris), чутливий, виходить з черепа через круглий отвір;
- нижньощелепний нерв (nervus mandibularis), мішаний, виходить з черепа через овальний отвір.

**Очний нерв** (nervus ophthalmicus) в очній ямці поділяється на *лобовий нерв* (nervus frontalis), *сльозовий нерв* (nervus lacrimalis) та *носовійковий нерв* (nervus nasociliaris). Носовійковий нерв проходить по верхньо-присерединній стінці очної ямки і своєю кінцевою гілкою виходить під блоком, іннервуючи присередній кут ока і спинку носа. Від носовійкового нерва відходить чутлива гілка до війкового вузла і *довгі війкові нерви* (nn. ciliares longi), які іннервують оболонки очного яблука. Його *задній решітчастий нерв* (nervus ethmoidalis posterior) та *передній решітчастий нерв* (nervus ethmoidalis anterior) іннервують слизову порожнини носа, клиноподібної та лобової пазух, комірок решітчастої кістки та шкіру кінчика носа. Лобовий нерв (nervus frontalis) проходить по середній частині верхньої стінки очної ямки і виходить на шкіру лоба через надочноямкову і лобову вирізки трьома гілками, іннервуючи шкіру лоба та верхньої повіки. Сльозовий нерв (nervus lacrimalis) проходить по верхньо-бічній стінці очної ямки, пронизує слъзову залозу, іннервуючи її. Вийшовши із залози, він іннервує шкіру бічного кута ока. До складу слъзового нерва входять *післявузлові парасимпатичні волокна* від крилопіднебінного вузла, які через верхньощелепний і виличний нерви доходять до слъзового нерва, забезпечуючи слъзову залозу секреторною іннервацією.

**Верхньощелепний нерв** (nervus maxillaris) через круглий отвір заходить в крило-піднебінну ямку, де розгалужується на три гілки: *підочноямковий нерв* (n. infraorbitalis), *виличний нерв* (n. zygomaticus) та *вузлові гілки до крило-піднебінного вузла* (rr.

ganglionares ad ganglion pterygopalatinum), або крило-піднебінні нерви (n. pterygopalatinum).

Підочноямковий нерв (*nervus infraorbitalis*) через нижню очноямкову щілину заходить у порожнину очної ямки, де лягає на її нижню стінку, проходить по її підочноямковій борозні і попадає в підочноямковий канал. З каналу нерв виходить через підочноямковий отвір в іклову ямку, утворюючи своїми розгалуженнями *малу гусячу лапку* (*pes anserinus minus*). Гілки малої гусячої лапки іннервують шкіру від присереднього кута ока до кута рота. В очній ямці від підочноямкового нерва відходять *верхні коміркові нерви* (*nn. alveolares superiores*), які мають *задні верхні коміркові гілки* (*rr. alveolares superiores posteriores*), *середню верхню коміркову гілку* (*r. alveolaris superior medius*) та *передні верхні коміркові гілки* (*rr. alveolares superiores anteriores*), які, іннервуючи слизову верхньощелепної пазухи, утворюють *верхнє зубне сплетення* (*plexus dentalis superior*). Від останнього відходять *верхні зубні нерви* (*nn. dentales superiores*) і *верхні ясенні гілки* (*rr. gingivales superiores*) до верхньої щелепи.

Виличний нерв (*n. zygomaticus*) через нижню очноямкову щілину входить у очну ямку і лягає на її бічну стінку. Цей нерв заходить в канал виличної кістки, при виході з якого іннервує шкіру скроневої ділянки (*вилично-скронева гілка* – *r. zygomaticotemporalis*) та шкіру виличної ділянки (*вилично-лицьова гілка* – *r. zygomaticofacialis*). До складу цього нерва входять післявузлові парасимпатичні волокна від крило-піднебінного вузла, які потім приєднуються до слезового нерва.

Вузлові гілки (*rr. ganglionares*) відходять від верхньощелепного нерва до крило-піднебінного вузла і далі продовжуються у вигляді *великого піднебінного нерва* (*n. palatinus major*) та *малих піднебінних нервів* (*n. palatinus minor*), що виходять через великий піднебінний канал та малі піднебінні отвори, іннервуючи слизову твердого і м'якого піднебіння. Крім того, від нього відходять *задні носові гілки* (*rr. nasales posteriores*), які через клино-піднебінний отвір проходять в носову порожнину, де іннервують слизову оболонку носа. Звідси вони направляються через різцевий канал до слизової оболонки твердого піднебіння у вигляді *носопіднебінного нерва* (*n. nasopalatinus*) (Скарпівського нерва). До складу цього нерва входять післявузлові парасимпатичні волокна від крилопіднебінного вузла.

***Нижньощелепний нерв (nervus mandibularis)*** має у своєму

складі рухові і чутливі волокна. Після виходу з овального отвору від нижньощелепного нерва відходять рухові гілки, що іннервують усі жувальні м'язи, а також *нерв м'яза-натягувача піднебінної завіски (n. musculi tensoris veli palatini)* і *нерв м'яза-натягувача барабанної перетинки (n. musculi tensoris tympani)*. До чутливих гілок нижньощелепного нерва належать: *щічний нерв (n. buccalis)*, *вушно-скроневиий нерв (n. auriculotemporalis)*, *язиковий нерв (n. lingualis)* та гілки до твердої мозкової оболонки в ділянці середньої черепної ямки.

Щічний нерв (*nervus buccalis*) пронизує щічний м'яз та іннервує слизову оболонку щоки навпроти верхнього другого великого кутнього зуба, а також шкіру кута рота.

Вушно-скроневиий нерв (*nervus auriculotemporalis*) починається двома корінцями, які охоплюють середню оболонку (менінгіальну) артерію, а потім з'єднуються в один стовбур, який пронизує привушну залозу, іннервуючи її та шкіру скроневої ділянки. До складу цього нерва входять післявузлові парасимпатичні волокна від вушного вузла, які забезпечують секреторну іннервацію привушної залози.

Язиковий нерв (*nervus lingualis*) проходить по внутрішній поверхні нижньої щелепи під слизовою оболонкою дна ротової порожнини і входить у нижню частину язика, забезпечуючи загальну чутливу іннервацію його передній 2/3 та чутливу іннервацію під'язикової і піднижньощелепної слинних залоз. До язикового нерва підходить барабанна струна (гілка VII пари черепних нервів), яка у своєму складі містить смакові та секреторні волокна. Смакові волокна разом із язиковим нервом іннервують сосочки на слизовій передній 2/3 язика, а секреторні (парасимпатичні) перериваються у під'язиковому та піднижньощелепному парасимпатичних вузлах. Післявузлові волокна від цих вузлів забезпечують секреторну іннервацію одноіменних слинних залоз.

Нижній комірковий нерв (*nervus alveolaris inferior*) – мішаний, найбільший з усіх гілок нижньощелепного нерва. Рухові гілки цього нерва іннервують щелепно-під'язиковий м'яз і передне черевце двочеревцевого м'яза. Чутливі його волокна заходять у нижньощелепний канал, де іннервують зуби та ясна нижньої щелепи. З каналу ці волокна виходять у вигляді *підборідного нерва (n. mentalis)*, який закінчується в шкірі нижньої губи і підборіддя.

**Лицевий нерв (*nervus facialis*)** (VII пара) – під цією назвою

об'єднуються два нерви: власне *лицевий нерв*, який має власне рухове ядро *лицевого нерва (nucleus nervi facialis)* в глибині лицевого горбка ромбоподібної ямки, і *проміжний нерв (nervus intermedius)*, який має чутливе ядро *одинокого шляху (nucleus tractus solitarii)* та парасимпатичне – *верхнє слиновидільне ядро (nucleus salivatorius superior)*.

Власне лицевий нерв виходить з черепа через шило-соскоподібний отвір та іннервує задній вушний, шило-під'язиковий м'язи та заднє черевце двочеревцевого м'яза. Потім він входить у товщу привушної слинної залози (але її не іннервує) і утворює там *внутрішньопривушне сплетення (plexus intraparotideus)*. Від останнього відходять гілки, що утворюють так звану *велику гусячу лапку (pes anserinus majoris)*, яка іннервує м'язи лица. До її складу належать такі гілки: *скроневі гілки (rr. temporalis)*, *виличні гілки (rr. zygomatici)*, *щічні гілки (rr. buccales)*, *крайова нижньощелепна гілка (r. marginalis mandibulae)* та *шийна гілка (r. colli)*. У каналі від лицевого нерва відходять гілки до стремінцевого м'яза (*стремінцевий нерв – n. stapedius*).

**Проміжний нерв (nervus intermedius)** входить до складу лицевого нерва. У каналі, в ділянці коліна лицевого нерва, від нього відходять дві гілки:

**1 Великий кам'янистий нерв (n. petrosus major)**. Він утворений передвузловими парасимпатичними волокнами, які відходять від верхнього слиновидільного ядра. Цей нерв виходить з каналу через одноіменну борозну і одноіменний розтвір (на передній поверхні кам'янистої частини скроневої кістки). Через рваний отвір він заходить у крилоподібний канал (в основі крилоподібних відростків клиноподібної кістки). Тут разом із симпатичним післявузловим *глибоким кам'янистим нервом (n. petrosus profundus)* великий кам'янистий утворює *нерв крилоподібного каналу (n. canalis pterygoideus)* (Відіїв нерв), який підходить до крило-піднебінного парасимпатичного вузла. Від вузла вегетативні волокна іннервують м'яке піднебіння, слизову носа та рота, а також входять спочатку до складу виличного, а потім – до складу слюзового нервів і забезпечують секреторну іннервацію слюзової залози.

**2 Барабанна струна (chorda tympani)** утворена передвузловими парасимпатичними волокнами від верхнього слиновидільного ядра і смаковими волокнами, які є периферійними відростками псевдоуніполярних клітин

*колінцевого вузла (ganglion geniculi)* (чутливий, знаходиться в ділянці коліна каналу лицевого нерва). Центральні відростки клітин цього вузла закінчуються в ядрі самотнього шляху. Барабанна струна відходить від лицевого нерва перед виходом його із шило-соскоподібного отвору і входить у барабанну порожнину. З останньої цей нерв виходить через барабанно-кам'янисту щілину і приєднується до язикового нерва (див. вище). Парасимпатичні передвузлові його волокна входять до під'язикового і піднижньощелепного вузлів, а післявузлові – до одніменних слинних залоз.

**Язико-глотковий нерв** (*nervus glossopharyngeus*) (IX пара) – це мішаний нерв, який має *подвійне ядро* – *nucleus ambiguus* (рухове), смакове (чутливе) *ядро самотнього шляху (nucleus tractus solitarius)* та парасимпатичне – *нижнє слиновидільне ядро (nucleus salivatorius inferior)*. В яремному отворі чутливі волокна потовщуються і утворюють *верхній вузол (ganglion superius)* (чутливий), а при виході з яремного отвору – *нижній вузол (ganglion inferius)* (чутливий). У цих вузлах знаходяться тіла чутливих нейронів. Вийшовши з яремного отвору, язикоглотковий нерв заходить в корінь язика, де ділиться на кінцеві гілки, що іннервують слизову оболонку задньої третини язика.

Від язикоглоткового нерва відходять такі гілки:

1 **Глоткові гілки** (*rr. pharyngei*) – підходять до бічної стінки глотки, де разом з гілками блукаючого нерва і симпатичного стовбура утворюють *глоткове сплетення (plexus pharyngeus)*

2 **Мигдаликові гілки** (*rr. tonsilares*) – підходять до слизової оболонки піднебінних мигдаликів та піднебінних дужок.

3 **Гілка шило-глоткового м'яза** (*r. musculi stylopharyngei*) – рухова гілка, яка являє собою аксони рухових клітин подвійного ядра.

4 **Гілка сонної пазухи** (*r. sinus carotici*) – іннервує сонний клубочок і стінку сонної пазухи.

5 **Барабанний нерв** (*n. tympanicus*) (мішаний), який через барабанний каналець скроневої кістки входить у барабанну порожнину. Тут його чутливі гілки разом із *сонно-барабанними нервами (nn. caroticotympanici)*, симпатичними нервами, утворюють *барабанне сплетення (plexus tympanicus)* (Якобсонове сплетення), яке іннервує слизову барабанної порожнини. Парасимпатичні передвузлові волокна, що відходять від нижнього слиновидільного ядра, виходять з барабанної

порожнини через розтвір каналу малого кам'янистого нерва, мають назву *малого кам'янистого нерва* (*n. petrosus minor*). Він проходить по одноіменній борозні і входить у вушний парасимпатичний вузол. Від останнього післявузлові волокна забезпечують секреторну іннервацію привушної слинної залози (див. вище).

**Блукаючий нерв** (*nervus vagus*) (X пара) – мішаний нерв, який має рухове *подвійне ядро* (*nucleus ambiguus*), чутливе *ядро одинокого шляху* (*nucleus tractus solitarii*) і вегетативне парасимпатичне ядро – *заднє ядро блукаючого нерва* (*nucleus posterior nervi vagi*), яке лежить в трикутнику блукаючого нерва ромбоподібної ямки. Блукаючий нерв проходить на основі мозку позаду дев'ятої пари із задньобічної борозни довгастого мозку, а із черепа – через яремний отвір. В отворі і після виходу з нього нерв утворює два потовщення: *верхній вузол* (*ganglion superius*) та *нижній вузол* (*ganglion inferius*). У них лежать тіла чутливих нейронів блукаючого нерва. Вийшовши з яремного отвору, блукаючий нерв прямує донизу, де проходить у складі судинно-нервового пучка шиї між внутрішньою яремною веною, загальною сонною і внутрішньою сонною артеріями. Через верхній отвір грудної клітки він потрапляє у грудну порожнину. Тут правий і лівий блукаючі нерви ідуть спочатку позаду кореня легень, а потім правий блукаючий нерв переходить на задню, а лівий – на передню поверхню стравоходу. В ділянці стравоходу його гілки утворюють *стравохідне сплетення* (*plexus oesophagus*). Із останнього формуються *передній блукаючий стовбур* (*truncus vagalis anterior*) та *задній блукаючий стовбур* (*truncus vagalis posterior*), які разом із стравоходом проходять через стравохідний отвір діафрагми в черевну порожнину, де розпадаються на *передні шлункові гілки* (*rr. gastrici anteriores*) і *задні шлункові гілки* (*rr. gastrici posteriores*), утворюючи шлункові сплетення. Топографічно блукаючий нерв має *черепну частину* (*pars cranialis*), *шийну частину* (*pars cervicalis*), *грудну частину* (*pars thoracica*) та *черевну частину* (*pars abdominalis*).

Від *черепної частини* блукаючого нерва відходять такі гілки:

*Оболонна гілка* (*r. meningeus*) (менінгеальна гілка), яка відходить від верхнього вузла і проходить до черепної твердої оболонки задньої черепної ямки.

*Вушна гілка* (*r. auricularis*), яка починається від верхнього вузла, проходить через соскоподібний каналець скроневої кістки і іннервує шкіру зовнішньої поверхні вушної раковини та задньої

стілки зовнішнього слухового проходу.

Додатковий нерв (nervus accessorius) (XI пара)- це руховий нерв, який має *ядро додаткового нерва (nucleus nervi accessorii)* (спинномозкове ядро) та *подвійне ядро (nucleus ambiguus)* (черепне ядро), волокна яких відходять від клітин цих ядер, формують *черепний корінець (radix cranialis)* та *спинномозковий корінець (radix spinalis)*. Корінці від ядра додаткового нерва піднімаються угору, проходять через великий потиличний отвір в порожнину черепа і з'єднуються з черепними корінцями, що відходять із задньобічної борозни довгастого мозку. *Стовбур додаткового нерва (truncus nervi accessorii)*, що при цьому утворився, виходить з черепа через яремний отвір і ділиться на *внутрішню гілку (ramus internus)* та *зовнішню гілку (ramus externus)*. Внутрішня гілка приєднується до блукаючого нерва, а зовнішня гілка підходить до груднино-ключично-соскоподібного та трапецієподібного м'язів, іннервуючи їх.

Під'язиковий нерв (nervus hypoglossus) (XII пара) – це руховий нерв, який має власне рухове ядро – *ядро під'язикового нерва (nucleus nervi hypoglossi)*, що лежить в трикутнику під'язикового нерва ромбоподібної ямки. Із мозку нерв виходить численними корінцями в борозні між пірамідою та оливою, а із черепа – через канал під'язикового нерва. Далі нерв заходить у піднижньощелепний трикутник і, утворивши дугу, входить у товщу язика, де розпадається на *язикові гілки (rr. linguales)*, що іннервують усі м'язи язика.

## **АВТОНОМНА (ВЕГЕТАТИВНА) НЕРВОВА СИСТЕМА ПАРАСИМПАТИЧНА ЧАСТИНА**

До центрального відділу парасимпатичної частини автономного відділу відносять *черепну частину (pars cranialis)* і *тазову частину (pars pelvica)*. *Черепна частина складається з середньомозкового відділу і цибулинного відділу*. До першого належить додаткове ядро окорухового нерва (ядро Якубовича), а до другого – верхнє слиновидільне ядро і нижнє слиновидільне ядро та заднє ядро блукаючого нерва. До *тазової частини* відносять парасимпатичні ядра, які залягають в сірій речовині II-IV крижових сегментів спинного мозку. До периферійної частини відносять кінцеві та внутрішньостінкові вузли, нерви і волокна.

**Війковий вузол (ganglion ciliare)** утворений тілами других нейронів парасимпатичної частини автономного відділу. Передвузлові парасимпатичні волокна проходять від *додаткового ядра окорухового нерва (nucleus accessorius nervi*

oculomotorii) (ядра Якубовича) у складі око рухового нерва і відділяються від нижньої гілки цього нерва у вигляді *парасимпатичного корінця* – *radix parasympathica* (око рухового корінця – *radix oculomotoria*), закінчуються синапсом з клітинами війкового вузла. Післявузлові нервові волокна у складі *війкових нервів* (*nervi ciliares*) проходять до м'яза-звужувача зіниці і війкового м'яза. Через вузол проходять транзитом волокна, які проводять загальну чутливість від першої гілки трійчастого нерва (довга гілка), і симпатичні післявузлові волокна від *печеристого сплетення* (*plexus cavernosus*).

**Крилопіднебінний вузол (*ganglion pterygopalatinum*)** лежить в крилопіднебінній ямці і отримує передвузлові волокна від *верхнього слиновидільного ядра* (*nucleus salivatorius superior*) у складі проміжної частини лицевого нерва і відгалуженого від нього *парасимпатичного корінця* – *radix parasympathica* (великого кам'янистого нерва – *n.petrosus major*). Останній разом з *симпатичним корінцем* – *radix sympathica* (глибоким кам'янистим нервом – *n.petrosus profundus*) утворює в крилоподібному каналі, через який він проходить в крилопіднебінну ямку, *нерв крилоподібного каналу* – *n.canalis pterygoidei* (Відіїв нерв). Післявузлові волокна при'єднуються до верхньощелепного нерва і далі входять до складу його гілок. Із виличного нерва парасимпатичні волокна переходять на слъзовий нерв (через сполучну гілку) і іннервують слъзову залозу. Крім того, нервові волокна, що відходять від крилопіднебінного вузла, іннервують слизову оболонку і залози порожнин носа, глотки і м'якого піднебіння. Чутливі волокна від верхньощелепного нерва разом з симпатичними післявузловими волокнами від внутрішнього сонного сплетення проходять через цей вузол транзитом і входять до судин слизової рота, носа, глотки і піднебіння.

**Піднижньощелепний вузол (*ganglion submandibulare*)** лежить на присередній поверхні одноіменної слинної залози. До нього підходять передвузлові парасимпатичні волокна від *верхнього слиновидільного ядра* (*nucleus salivatorius superior*) у складі проміжної частини лицевого нерва і далі – від *парасимпатичного корінця* – *radix parasympathica* (барабанної струни – *chorda tympani*). Остання при'єднується до *язикового нерва* (*n. lingualis*) і у складі чутливого корінця – *radix sensoria* (вузлових гілок піднижньощелепного нерва – *rr.ganglionares n. mandibularis*), доходить до піднижньощелепного вузла.



Післявузлові волокна від цього вузла разом з волокнами язикового нерва і післявузловими симпатичними волокнами від лицевого сплетення іннервують піднижньощелепну слинну залозу.

**Під'язиковий вузол (*ganglion sublinguale*)** непостійний і знаходиться на зовнішній поверхні під'язикової слинної залози, до нього підходять такі ж гілки, як і до піднижньощелепного парасимпатичного вузла.

**Вушний вузол (*ganglion oticum*)** прилягає до присерединної поверхні нижньощелепного нерва під овальним отвором. Цей вузол одержує парасимпатичну передвузлову іннервацію від нижнього слиновидільного ядра (*nucleus salivatorius inferior*), аксони клітин якого входять до складу язикоглоткового (*n. glossopharyngeus*), барабанного (*n. tympanicus*) і потім малого кам'янистого нервів (*n. petrosus minor*). Післявузлові волокна у складі гілок вушно-скроневого нерва (*n. auriculotemporalis*) іннервують привушну слинну залозу. Через цей вузол транзитом проходять чутливі волокна від вушно-скроневого нерва і післявузлові симпатичні волокна від сплетення навколо середньої оболонної артерії, які іннервують слизову оболонку і судини привушної слинної залози.

### **ОРГАНИ ЧУТТЯ (*organa sensuum*)**

**ОКО та СТРУКТУРИ УТВОРІВ** – *oculus et structurae pertinentes*

(ОРГАН ЗОРУ – *organum visus*)

**Око складається** з очного яблука (*bulbus oculi*), допоміжних органів ока (*structurae oculi accessoriae*) та зорового нерва (*n. opticus*). До очного яблука належить ядро очного яблука (*nucleus oculi*) та оболонки очного яблука (*tunicae bulbi oculi*). **Допоміжний апарат ока містить:** повіки (*palpebrae*), м'язи очного яблука (*musculi bulbi oculi*), слезовий апарат (*apparatus lacrimalis*), очноямкові фасції (*structurae fibrosae orbitae*), судини та нерви ока.

**Очне яблуко (*bulbus oculi*)** оточене жировим тілом очної ямки, м'язами очного яблука та очноямковою фасцією і знаходиться в очній ямці. Воно має *передній полюс (*polus anterior*)*, *задній полюс (*polus posterior*)*, а вісь, проведена між ними, є *зовнішньою віссю очного яблука (*axis bulbi externus*)*. *Внутрішня вісь очного яблука (*axis bulbi internus*)* проходить від задньої поверхні рогівки до сітківки. *Зорова вісь (*axis opticus*)* проводиться від переднього полюса до центральної ямки

сітківки. Лінія, що знаходиться поперечно на поверхні очного яблука та посередині відстані між полюсами, називається *екватором (equator)*, а лінія, що проходить перпендикулярно до екватора (з'єднує полюси між собою), називається *меридіаном (meridiani)*.

**До оболонок очного яблука належить:** *волокниста оболонка ока (tunica fibrosa bulbi)* (зовнішня), *судинна оболонка ока (tunica vasculosa bulbi)* (середня) та *внутрішня оболонка ока (tunica interna bulbi)* (сітківка (*retina*)).

*Волокниста оболонка очного яблука (tunica fibrosa bulbi)* поділяється на передню прозору частину – *рогівку (cornea)* і *білкову оболонку ока (sclera)*. На межі між рогівкою та білковою оболонкою ока проходить *венозна пазуха білкової оболонки (sinus venosus sclerae)* (шлемів канал).

*Судинна оболонка ока (tunica vasculosa bulbi)* має: *власну судинну оболонку (choroidea)*, яка пухко з'єднана із білковою оболонкою і відмежована від неї навколосудинним простором (*spatium perichoroideum*); *війкове тіло (corpus ciliare)*, яке складається з війкового вінця (*corona ciliaris*) та близько 70 *війкових відростків (processus ciliares)* і у товщі війкового тіла лежить війковий м'яз (*m. ciliaris*), при скороченні якого відбувається акомодация ока; *райдужку (iris)*, яка просвічується через рогівку. Ця оболонка в центрі має круглий отвір – *зіницю (pupilla)*. Навколо зіниці знаходяться гладкі м'язи, які утворюють м'яз-звужувач зіниці (*m. sphinter pupillae*) та м'яз-розширювач зіниці (*m. dilatator pupillae*).

*Внутрішня оболонка очного яблука (tunica interna bulbi)* – *сітківка (retina)* щільно прилягає до судинної оболонки від місця виходу зорового нерва до краю зіниці. В *зоровій частині сітківки (pars optica retinae)* виділяють: зовнішній – пігментний шар (*stratum pigmentosum*) та внутрішній – нервовий шар (*stratum nervosum*). Відповідно до функції у сітківці розрізняють більшу задню частину – *зорову частину сітківки (pars optica retinae)*, яка містить палички і колбочки, і меншу – *сліпу частину сітківки (pars caeca retinae)*, у якій немає ні паличок, ні колбочок. Вона об'єднує війкову та райдужкову частини сітківки. Межею між зоровою та сліпою частинами є *зубчаста лінія (ora serrata)*, яка відповідає переходу власної судинної оболонки у війкове тіло. В задньому відділі сітківки на дні очного яблука знаходиться *диск зорового нерва (discus nervi optici)*, що має невелику заглибину. У центрі сітківки при офтальмоскопії видно *жовту пляму (macula)*

*lutea*). На ній знаходиться заглибина – *центральна ямка (fovea centralis)*, яка є місцем найкращої гостроти зору, де спостерігається найбільше скупчення паличок та колбочок.

**Ядро очного яблука (*nucleus oculi internus*)** складається із світлозаломлювальних середовищ (склисте тіло, кришталік, водяниста волога передньої камери і задньої камери).

*Склисте тіло (corpus vitreum)* – являє собою драглисту прозору масу, в якій немає судин. Воно займає всю задню частину очного яблука позаду кришталіка.

*Кришталік (lens)* – це двоякоопукла лінза, яка має *передню поверхню (facies anterior)* і *задню поверхню (facies posterior)* та *передній полюс (polus anterior)* і *задній полюс (polus posterior)*. Його внутрішню частину складає *ядро кришталіка (nucleus lentis)*, а периферійну – *кора кришталіка (cortex lentis)*. Зовні кришталік вкритий *капсулою кришталіка (capsula lentis)*, яка за допомогою *війкового пояска (zonula ciliaris)* (циннова зв'язка) прикріплюється до війкового тіла. При скороченні війкового м'яза війковий поясок розслаблюється і кришталік розправляється, стає більш опуклим, його заломлювальна здатність збільшується. При розслабленні війкового м'яза війковий поясок натягується і кришталік сплющується, його заломлювальна здатність зменшується.

*Камери очного яблука (camerae bulbi)* такі: *передня камера (camera anterior)* (розміщена між задньою поверхнею рогівки та передньою поверхнею райдужки), *задня камера (camera posterior)* (знаходиться між задньою поверхнею райдужки та передньою поверхнею склистого тіла) та *зазадня камера (camera postrema)*, в якій знаходиться склисте тіло і ще називається як склиста камера (*camera vitrea*). Передня та задня камери заповнені *водянистою вологою (humor aquosus)*, яка виробляється війками війкового тіла і сполучаються між собою за допомогою зіниці. Між рогівкою та райдужкою знаходиться *райдужно-рогівковий кут (angulus iridocornealis)*, який заповнений *гребінчастою зв'язкою (lig. pectinatum)*. Між її пучками знаходяться щілини (фонтанові простори (*spatia iridocornealis*)). З передньої камери волога через фонтанові простори попадає у шлемів канал, в якому тече венозна кров.

**Додаткові структури ока (*structurae oculi accessoriae*)** включають в себе: *зовнішні м'язи очного яблука, брови, повіки, сполучну оболонку (кон'юнктиву), слъзовий апарат.*

**Зовнішні м'язи очного яблука** поділяються на прямі та косі.

До прямих м'язів очного яблука належать: верхній прямий м'яз (*m. rectus superior*), нижній прямий м'яз (*m. rectus inferior*), бічний прямий м'яз (*m. rectus lateralis*) та присередній прямий м'яз (*m. rectus medialis*), вони повертають очне яблуко відповідно у свій бік. Верхній косий м'яз (*m. obliquus superior*) своїм сухожилком перекидається через блок і повертає очне яблуко униз та назовні. Нижній косий м'яз (*m. obliquus inferior*) повертає очне яблуко угору та назовні. М'яз-підіймач верхньої повіки (*m. levator palpebrae superioris*) має поверхневу пластинку (*lamina superficialis*) та глибоку пластинку (*lamina profunda*). Очнаймковий м'яз (*m. orbitalis*) зверху прикриває передній відривок нижньої очноямкової щілини.

**Окістя очної ямки (*periorbita*)** є окістям кісток, що формують стінки очної ямки і ззаду, зрощуючись в ділянці зорового каналу та верхньої очноямкового розтвору, продовжується у черепну тверду оболону. Очне яблуко оточене піхвою очного яблука (*vagina bulbi*) (тенонова капсула), яка пухко сполучається із білковою оболонкою. Між піхвою очного яблука та окістям очної ямки лежить жирове тіло очної ямки (*corpus adiposum orbitae*), яке виконує функцію еластичної подушки для очного яблука.

**Верхня та нижня повіки** (*palpebra superior et palpebra inferior*) - це утвори, які прикривають очне яблуко згори та знизу і переходять у шкіру тієї ділянки, що лежить поряд. Передня поверхня повіки (*facies anterior palpebrae*) вкрита шкірою, а задня поверхня повіки (*facies posterior palpebrae*) – тонкою сполучною оболонкою. Остання переходить на очне яблуко. В місці переходу сполучної оболонки з верхньої та нижньої повік на очне яблуко утворюється верхнє (*fornix conjunctivae superior*) та нижнє (*fornix conjunctivae inferior*) склепіння сполучної оболонки (сполучнооболонкові мішки). У товщі повік знаходиться сполучна пластинка, яка нагадує хрящ, і тому вона називається *верхнім хрящем повіки* (*tarsus superior*) та *нижнім хрящем повіки* (*tarsus inferior*). На межі між верхньою повікою і лобом знаходиться шкірний валик, вкритий волоссям – *брови* (*supercilium*).

**Сльозовий апарат** (*apparatus lacrimalis*) складається із *сльозової залози* (*glandula lacrimalis*), що лежить в зовнішньоверхньому куті ока в одноіменній ямці, та *сльозовивідних шляхів*. *Вивідні проточки* (*ductuli excretorii*) слізної залози (10-15) відкриваються у верхній сполучно-оболонковий мішок. Звідси по щілині, що знаходиться між краями повік – *сльозовому струмку* (*rivus lacrimalis*), відтікає у

присерединний кут ока. Тут сльозова рідина накопичується у сльозовому озері (*lacus lacrimalis*). Через сльозові точки (*punctum lacrimale*), які знаходяться на присередньому краї верхньої та нижньої повік, сльоза через верхні та нижні сльозові каналці (*canaliculus lacrimalis*) потрапляє у слізний мішок (*saccus lacrimalis*). Останній лежить в одноімennій ямці в нижньоприсередньому куті очної ямки. Мішок переходить у нососльозову протоку (*ductus nasolacrimalis*), яка відкривається у передню частину нижнього носового ходу.

**Зоровий нерв (*nervus opticus*)** (II пара) – являє собою частину зорового аналізатора, тіла трьох нейронів якого знаходяться в сітківці: I – це палички і колбочки, II – біполярні клітини сітківки і III – мультиполярні (гангліозні) клітини сітківки. Аксони III нейронів утворюють зоровий нерв, який через зоровий канал попадає в порожнину черепа. Тут утворюється неповний перехрест волокон зорового нерва (*chiasma opticum*): волокна від присередньої частини сітківки перехрещуються, а від бічної частини проходять по своєму боці. Після зорового перехрестя в ділянці турецького сідла починається зоровий шлях (*tractus opticus*), який складається із присередніх волокон протилежного боку і бічних волокон свого боку. У складі зорових шляхів аксони III нейронів доходять до підкіркових центрів зору (подушка таламуса, верхні горбики середнього мозку і бічні колінчасті тіла). Тут знаходяться тіла IV нейронів зорового шляху. Від бічного колінчастого тіла (*corpus geniculatum laterale*) і подушки таламуса (*pulvinar thalami*) аксони IV нейронів проходять через задню третину задньої ніжки внутрішньої капсули і, утворивши зорове с'яво (*radiatio optica*), закінчуються "по берегах" острогової борозни (*sulcus calcarinus*), де знаходиться кірковий аналізатор зору.

Аксони IV нейронів від верхніх горбиків пластинки покришки проходять до додаткових парасимпатичних ядер Якубовича протилежного боку (III пара черепних нервів), де знаходяться тіла п'ятих нейронів і звідки починається так званий зінічний рефлекс (зв'язок II пари черепних нервів з III). Аксони п'ятих нейронів через верхню очноямкову щілину заходять в очну ямку. На її верхньобічній стінці знаходиться війковий вузол (*ganglion ciliare*), в якому розміщені тіла VI нейронів. Аксони тіл VI нейрона іннервують м'яз-звужувач зініці та війковий м'яз. Цей рефлекс не залежить від нашої волі і свідомості.

Крім зорового нерва, до нервів очного яблука відносять

окорухові нерви: третя, четверта та шоста пари черепних нервів.

**Окоруховий нерв (nervus oculomotorius) (III пара)** має рухове ядро і додаткове парасимпатичне ядро Якубовича (*nucleus accessorius nervi oculomotorii*). Вони знаходяться у покриві на рівні верхніх горбиків середнього мозку. Аксони від цих ядер виходять з мозку в міжніжковій ямці, а з черепа – через верхню очноямкову щілину. В ділянці верхньої очноямкової щілини окоруховий нерв поділяється на *верхню гілку (ramus superior)* та *нижню гілку (ramus inferior)*. Нервові волокна від *верхньої гілки іннервують* верхній прямий м'яз ока і м'яз-підіймач верхньої повіки. *Рухові волокна від нижньої гілки іннервують* нижній прямий м'яз ока та присерединний прямий м'яз ока, а також нижній косий м'яз ока. *Парасимпатичні гілки від ядра Якубовича* проходять в складі нижньої гілки окорухового нерва, а потім відходять від неї до війкового вузла. *Післявузлові парасимпатичні волокна* від вузла проходять у складі короткого війкового нерва до м'яза-звужувача зіниці та війкового м'яза.

**Блоковий нерв (nervus trochlearis) (IV пара)** має *власне рухове ядро (nucleus nervi trochlearis)*, яке розміщене у покриві на рівні нижніх горбиків середнього мозку. Аксони клітин цього ядра виходять з мозку із верхнього мозкового паруса і на основі мозку – з бічної поверхні ніжок мозку, а з черепа – через верхню очноямкову щілину. Цей нерв *іннервує верхній косий м'яз ока*.

**Відвідний нерв (nervus abducens) (VI пара)** має *власне рухове ядро (nucleus nervi abducentis)*, яке розміщене на верхівці лицевого горбика ромбоподібної ямки. Аксони клітин цього ядра виходять з мозку на межі між пірамідами довгастого мозку і мостом, а з черепа – через верхню очноямкову щілину. Відвідний нерв *іннервує бічний прямий м'яз ока*.

### **ВУХО (auris)**

#### **(ОРГАН СЛУХУ І РІВНОВАГИ (organum vestibulocochleare)**

*Вухо поділяється на зовнішнє вухо (auris externa), середнє вухо (auris media) і внутрішнє вухо (auris interna). До зовнішнього вуха належить* вушна раковина (*auricula*) і зовнішній слуховий хід (*meatus acusticus externus*). *До середнього вуха належить* барабанна порожнина (*cavitas tympani*) *із слуховими кісточками (ossicula auditus) та* слухова труба (*tuba auditiva*) (*Євстахієва*). *Внутрішнє вухо складають* кістковий лабіринт (*labyrinthus osseus*) *та* перетинчастий лабіринт (*labyrinthus membranaceus*).

#### **ЗОВНІШНЄ ВУХО (auris externa)**

**Вушна раковина (auricula)** в своїй основі має *вушний хрящ*

(*cartilago auriculae*), вкритий шкірою. У нижньому відділі хрящ відсутній і замість нього утворюється складка шкіри з жировою тканиною – це *вушна часточка (lobulus auriculae)*. Вільний край вушної раковини утворює *завиток (helix)*, на внутрішній поверхні якого міститься *ость завитка (spina helices)* Дарвіна. Паралельно завитку розміщений *протизавиток (antihelix)*. Попереду слухового ходу знаходиться *козелок (tragus)*, а навпроти нього в нижній частині – *протикозелок (antitragus)*. Між ними ззаду розміщена *порожнина раковини (cavitas conchae)*, яка продовжується у *зовнішній слуховий хід (meatus acusticus externus)*.

**Зовнішній слуховий хід (meatus acusticus externus)** відкритий назовні зовнішнім слуховим отвором, в глибині від порожнини середнього вуха відмежовується *барабанною перетинкою (membrana tympanica)*. Зовнішній слуховий хід має *хрящовий зовнішній слуховий хід (meatus acusticus externus cartilagineus)* (хрящова частина) та *кістковий зовнішній слуховий хід (meatus acusticus externus osseus)* (кісткова частина). Хрящова частина є продовженням вушної раковини і складає одну третину довжини слухового ходу. Кісткова частина займає дві третини слухового ходу. Слуховий хід вигнутий S-подібно і для його випрямлення при огляді барабанної перетинки необхідно відтягнути вушну раковину назад, угору і назовні.

**Барабанна перетинка (membrana tympanica)** закріплена в кінці зовнішнього слухового ходу і складається з *натягнутої частини (pars tensa)* (більша нижня) і *розслабленої частини (pars flaccida)* (менша нижня). В центрі барабанної перетинки знаходиться *пупок барабанної перетинки (umbo membranae tympanicae)*, який утворився внаслідок прикріплення ручки молоточка до її внутрішнього боку. Ззовні барабанна перетинка вкрита шкірою, а зсередини, що обернена до барабанної порожнини, – слизовою оболонкою. У розслабленій частині барабанної перетинки фіброзного шару немає і шкіра прилягає до слизової оболонки.

**Барабанна порожнина (cavitas tympani)** знаходиться у товщі кам'янистої частини скроневої кістки і має такі **стінки**:

- *покрівельну стінку (paries tegmentalis)* (верхню);
- *яремну стінку (paries jugularis)* (нижню);
- *лабіринтну стінку (paries labyrinthicus)* (присередню), на якій знаходиться два вікна: *вікно присінка (овальне) (fenestra vestibuli)* та *вікно завитки (кругле) (fenestra cochleae)*. Вікно

присінка закрите основою стремінця. Вікно завитка зтягнуте вторинною барабанною перетинкою (*membrana tympanica secundaria*);

- *соскоподібну стінку* (*paries mastoideus*) (задню), яка в нижній частині має *пірамідне підвищення* (*eminentia pyramidalis*). На ньому знаходиться стремінцевий м'яз (*m. stapedius*). У верхньому відділі задня стінка продовжується у *соскоподібну печеру* (*antrum mastoideum*), в яку відкриваються соскоподібні комірки (*cellulae mastoideae*) одноіменного відростка скроневої кістки;

- *сонну стінку* (*paries caroticus*) (передню), у верхній частині якої знаходиться *барабанний отвір слухової труби* (*ostium tympanicum tubae auditivae*), а також *м'яз-натягувач барабанної перетинки* (*m. tensor tympani*). Останній розміщений у нижньому півканалі м'язово-трубного каналу;

- *перетинчасту стінку* (*paries membranaceus*) (бічну), яка утворена барабанною перетинкою. При переході бічної стінки у верхню утворюється *надбарабанний закуток* (*recessus supratympanicus*), де міститься головка молоточка та тіло коваделка.

У барабанній порожнині розміщені три *слухові кісточки* (*ossicula auditus*), а також *зв'язки слухових кісточок* (*ligg. ossiculorum auditus*) та *м'язи слухових кісточок* (*musculi ossiculorum auditus*). За своєю формою кісточки одержали назву молоточок (*malleus*), коваделко (*incus*) і стремінце (*stapes*). *Молоточок* (*malleus*) має *головку молоточка* (*caput mallei*) і *ручку молоточка* (*manubrium mallei*) з бічним відростком (*processus lateralis*) та переднім відростком (*processus anterior*). До ручки молоточка прикріплений *м'яз-натягувач барабанної перетинки* (*m. tensor tympani*). *Коваделко* (*incus*) складається з *тіла коваделка* (*corpus incidis*), *короткої ніжки* (*crus breve*) та *довгої ніжки* (*crus longum*). Тіло коваделка з'єднується з головою молоточка, утворюючи коваделко-молоточковий суглоб (*art. incudomallearis*). Довга ніжка з'єднується із стремінцем, утворюючи коваделко-стремінцевий суглоб (*art. incudostapedialis*). *Стремінце* (*stapes*) має *головку стремінця* (*caput stapedis*), *передню ніжку* (*crus anterius*) та *задню ніжку* (*crus posterius*) і *основу стремінця* (*basis stapedis*), яка прикриває вікно присінки. До задньої ніжки стремінця прикріплюється стремінцевий м'яз (*m. stapedius*). М'язи барабанної порожнини регулюють рух слухових кісточок і запобігають значним



коливанням при звуках різної висоти і частоти.

**Слухова труба (tuba auditiva)** (Євстахієва труба), довжиною в середньому 35мм, сполучає порожнину середнього вуха з порожниною носової частини глотки. Вона складається із *кісткової частини (pars ossea)* та *хрящової частини (pars cartilaginea)*. Перехід хрящової частини в кісткову називається *перешийком слухової труби (isthmus tubae auditivae)*. Слухова труба відкривається *глотковим отвором слухової труби (ostium pharyngeum tubae auditivae)* у носову частину глотки, а *барабанним отвором слухової труби (ostium tympanicum tubae auditivae)* – у барабанну порожнину. Від хрящової частини слухової труби беруть початок м'язи-натягувачі (*m. tensor veli palatini*) і підіймачі (*m. levator veli palatini*) піднебінної завіски, тому при їх скороченні просвіт слухової труби розширюється і повітря поропляє у барабанну порожнину, врівноважуючи тиск зовнішнього середовища з тиском у барабанній порожнині.

**Кістковий лабіринт (labyrinthus osseus)** складається із *завитки (cochlea)*, *присінка (vestibulum)* та *півколових каналів (canales semicirculares)*.

**Присінок (vestibulum)** являє собою порожнину, на бічній стінці якої знаходяться *вікно присінка (fenestra vestibuli)* та *вікно завитки (fenestra cochleae)*. У вікні присінка міститься *основа стремінця (basis stapedis)*, а вікно завитки закрито *вторинною барабанною перетинкою (membrana tympanica secundaria)*. На задній стінці присінка розміщено 5 отворів, через які всередину відкриваються півколові канали, а на передній стінці є великий отвір, що веде в канал завитки. На внутрішній стінці присінка знаходиться *присінковий гребінь (crista vestibuli)*, який відділяє *кулястий закуток (recessus sphericus)* від еліптичного закутка (*recessus ellipticus*). В еліптичний закуток відкривається *внутрішній отвір каналця присінка (apertura interna canaliculi vestibuli)*.

Ззаду від присінка знаходяться (кісткові) **півколові канали (canales semicirculares)**, які являють собою три дугоподібні трубки, що лежать у трьох взаємно перпендикулярних площинах. Розрізняють *передній півколовий канал (canalis semicircularis anterior)*, *задній півколовий канал (canalis semicircularis posterior)* та *бічний півколовий канал (canalis semicircularis lateralis)*. Кожний півколовий канал біля своєї основи має розширену частину – *передню кісткову ампулу (ampulla ossea anterior)*, *задню кісткову ампулу (ampulla ossea posterior)*, *бічну кісткову*

ампулу (*ampulla ossea lateralis*)). Півколові канали з'єднані з присінком за допомогою кісткових ніжок. Ті ніжки півколових каналів, що містять ампули, називаються *ампульними кістковими ніжками* (*crus ossea ampullaria*). Сусідні ніжки переднього та заднього півколових каналів зливаються разом і приєднуються до присінка *спільною кістковою ніжкою* (*crus osseum commune*). Задня ніжка бічного півколового каналу з'єднується з присінком простою кістковою ніжкою (*crus osseum simplex*). Ось чому кісткові півколові канали сполучаються з присінком не шістьма, а п'ятьма отворами.

Попереду від присінка лежить **завитка** (*cochlea*), яка являє собою кісткову речовину, що утворює два з половиною оберти навколо *веретена завитки* (*modiolus cochleae*). Ця кісткова спіральна пластинка не повністю поділяє *спіральний канал завитки* (*canalis spiralis cochleae*) на *сходи присінка* (*scala vestibuli*) і *барабанні сходи* (*scala tympani*). Порожнини цих сходів сполучаються між собою на *куполі завитки* (*cupula cochleae*) (верхівці завитки) *отвором завитки* (*helicotrema*). В основі завитки на початку барабанних сходів знаходиться *внутрішній отвір каналця завитки* (*apertura interna canaliculi cochleae*).

Всередині кісткового лабіринту знаходиться **перетинчастий лабіринт** (*labyrinthus membranaceus*), який має менші розміри і повторює хід кісткового лабіринту. Між внутрішньою поверхнею кісткового лабіринту і зовнішньою поверхнею перетинчастого знаходиться *перилімфатичний простір* (*spatium perilymphaticum*), заповнений рідиною – *перилімфою* (*perilympa*). Перетинчастий лабіринт заповнений *ендолімфою* (*endolympa*). Перетинчастий лабіринт складається з *присінкового лабіринту* (*labyrinthus vestibularis*), *півколових протоків* (*ductus semicirculares*) та *завиткової протоки* (*ductus cochlearis*).

**Присінковий лабіринт** (*labyrinthus vestibularis*) складається з *маточки* (*utricleus*) та *мішечка* (*sacculus*). **Маточка** (*utricleus*) лежить в еліптичному закутку (*recessus ellipticus*) кісткового лабіринту і сполучається з *півколовими протоками* (*ductus semicirculares*), а **мішечок** (*sacculus*) лежить в кулястому закутку (*recessus sphericus*) кісткового лабіринту і сполучається з *завитковою протокою* (*ductus cochlearis*) *сполучною протокою* (*ductus reuniens*). Маточка і мішечок сполучаються між собою за допомогою *маточково-мішечкової протоки* (*ductus utriculosaccularis*). Від останньої відходить **ендолімфатична**

**протока (*ductus endolymphaticus*)**, яка проходить у каналці присінка. Вийшовши із зовнішнього отвору каналця присінка на задній поверхні кам'янистої частини скроневої кістки, протока закінчується під твердою мозковою оболонкою **ендолімфатичним мішечком (*saccus endolymphaticus*)**.

**Півколові протоки (*ductus semicirculares*)** знаходяться всередині кісткових півколових каналів і повторюють їх хід. Розрізняють **передню півколову протоку (*ductus semicircularis anterior*)**, **задню півколову протоку (*ductus semicircularis posterior*)** та **бічну півколову протоку (*ductus semicircularis lateralis*)**. Вони мають **спільну перетинчасту ніжку (*crus membranaceum commune*)**, **ампульні перетинчасті ніжки (*crura membranacea ampullaria*)**, **просту перетинчасту ніжку (*crus membranaceum simplex*)** та **передню перетинчасту ампулу (*ampulla membranacea anterior*)**, **задню перетинчасту ампулу (*ampulla membranacea posterior*)** і **бічну перетинчасту ампулу (*ampulla membranacea lateralis*)**. Вищеперелічені структури розміщені у відповідних кісткових структурах. Півколові протоки відкриваються п'ятьма отворами в маточку. В маточці та мішечку знаходяться клітини, що утворюють тут **плями (*maculae*)**, а в перетинчастих ампулах – **ампулярний гребінь (*crista ampullaris*)**, які належать до периферійної частини присінкового аналізатора.

**Завиткова протока (*ductus cochlearis*)** знаходиться у спіральному каналі завитки і починається у присінку кісткового лабіринту **присінковим сліпим кінцем (*caecum vestibulare*)**, який з'єднується **сполучною протокою (*ductus reuniens*)** з мішечком. Закінчується завиткова протока на верхівці завитки **купольним сліпим кінцем (*caecum spirulare*)**. На поперечному розтині завиткова протока має трикутну форму і складається із зовнішньої (***paries externus***), верхньої (***paries superior***) та нижньої стінок (***paries inferior***). **Зовнішня стінка (*paries externus*)** зростається з окістям зовнішньої стінки спірального каналу завитки; **нижня стінка (*paries inferior*)** – **барабанна стінка (*paries tympanicus*)**, вона є продовженням кісткової спіральної пластинки; **верхня стінка (*paries superior*)** – **присінкова стінка (*paries vestibularis*)** (Рейсснерова перетинка). Завиткова протока займає середню частину кісткового спірального каналу і відділяє його барабанні сходи від сходів присінка. Всередині завиткової протоки на спіральній перетинці міститься **спіральний орган (*organum spirale*)** (кортіїв орган), який належить до периферійної частини слухового аналізатора.

## **Шляхи передачі звукової хвилі**

Звукова хвиля передається на барабанну перетинку і спричинює її коливання. Коливання барабанної перетинки передається на ланку слухових кісточок. Через основу стремінця, яка прикриває вікно присінка, починає коліватися перилімфа. Коливання перилімфи в барабанних сходах через отвір завитки (гелікотрема) передається на перилімфу в сходах присінка. Внаслідок цього починає коліватися присінкова стінка (Рейснерова перетинка). Остання змушує коліватися ендолімфу. Коливання ендолімфи сприймаються волосками спірального (кортієвого) органа, звідки починається слуховий шлях.

**Тіло першого нейрона завиткового нерва (*nervus cochlearis*)** (слухового шляху) знаходиться в **завитковому вузлі (*ganglion cochleare*)** (спіральному вузлі завитки (*ganglion spirale cochleae*)), який розміщений на основній пластинці її протоки. **Периферійні відростки перших нейронів** закінчуються в спіральному органі завиткової протоки, а **центральні відростки перших нейронів** утворюють завиткову частину VIII пари черепних нервів і через внутрішній слуховий отвір заходять в порожнину черепа, де закінчуються синапсом з другим нейроном.

**Тіла других нейронів завиткового нерва** знаходяться у передньому та задньому завиткових ядрах бічного кута ромбоподібної ямки. Аксони других нейронів від переднього завиткового ядра проходять по своїй стороні і утворюють пучок нервових волокон, що мають назву **трапецієподібного тіла (*corpus trapezoideum*)**. Ці волокна закінчуються (частково) у **верхньому оливному ядрі (*nucleus olivaris superior*)**. Аксони других нейронів від заднього завиткового ядра проходять по дну IV шлуночка у вигляді **мозкових смуг (*striae medullares*)**, переходять на протилежний бік; теж беруть участь в утворенні трапецієподібного тіла.

**Тіло третього нейрона завиткового нерва** знаходиться у **верхньому оливному ядрі (*nucleus olivaris superior*)** (заднє ядро трапецієподібного тіла). Аксони третього нейрона утворюють **бічну петлю (*lemniscus lateralis*)**, яка виходить на поверхню в перешийку ромбоподібного мозку у вигляді **трикутника петлі (*trigonum lemniscorum*)**. Бічна петля доходить до підкіркових центрів слуху, де розміщені тіла IV нейронів.

**Тіла четвертих нейронів завиткового нерва** знаходяться в

присередньому колінчастому тілі (*corpus geniculatum mediale*) і нижніх горбках пластинки покрієлі середнього мозку (*colliculus inferior tecti mesencephali*). Від бічного колінчастого тіла аксони четвертих нейронів через задню третину задньої ніжки внутрішньої капсули доходять до звивини Гешля (*gyri temporales transversij*), де знаходиться кірковий аналізатор слуху. Аксони четвертих нейронів від нижніх горбків проходять в передніх канатиках спинного мозку у вигляді покрівельно-спинномозкового шляху (*tractus tectospinalis*). По ньому проходять імпульси, що спричиняють мимовільні рухи під час сприйняття звуків, які виникають раптово (охоронний рефлекс).

**ОРГАН НЮХУ (*organum olfactorium*).** Рецептор нюху розміщений у нюховій частині слизової оболонки носа (*pars olfactoria*) (верхній носовий хід). Рецепторний шар слизової оболонки носа представлений нюховими нейросенсорними клітинами, під якими лежать підтримуючі клітини. У слизовій оболонці знаходяться нюхові залози (*glandulae olfactoriae*) (Ноуменові залози), що зволожують поверхню рецепторного шару. Периферійні відростки нюхових клітин мають на собі нюхові війки, а центральні відростки формують 15-20 нюхових ниток (*fila olfactoria*), які через отвори дірчастої пластинки проходять у порожнину черепа і закінчуються в нюховій цибуліні. Таким чином, тіло першого нейрона нюхового шляху знаходиться в слизовій оболонці верхніх відділів носа, а другого нейрона – у нюховій цибуліні. Аксони других нейронів закінчуються в нюховому трикутнику (*trigonom olfactorium*) і в передній пронизаній речовині (*substantia perforata anterior*), де знаходяться тіла третіх нейронів. Аксони третіх нейронів закінчуються в гачку (*uncus*), який є кірковим аналізатором нюху.

### **ОРГАН СМАКУ (*ORGANUM GUSTATORIUM; ORGANUM GUSTUS*)**

У людини смакові чашечки (*caliculus gustatorius*) (смакові бруньки (*gemma gustatoria*)), а їх близько 2000, знаходяться в слизовій оболонці язика, піднебіння, зівя, надгортанника.

Найбільше їх є в жолобоподібних (валикоподібних) та листоподібних сосочках. У ділянці передніх двох третин язика відчуття смаку сприймається волокнами барабанної струни (проміжний нерв), в ділянці задньої однієї третини язика – волокнами язикоглоткового нерва, а в ділянці кореня язика та

надгортанника – волокнами блукаючого нерва.

*Центральні відростки перших нейронів*, що знаходяться в порожнині рота, проходять в складі VII, IX, X пар черепних нервів до їх смакових чутливих ядер, що знаходиться в довгастому мозку (другі нейрони). *Аксони других нейронів* прямують до таламуса, де знаходиться тіло третього нейрона. *Аксони тіл третіх нейронів* закінчуються в гачку (кора великого мозку), де знаходиться *кірковий аналізатор смаку*.

**ЗАГАЛЬНИЙ ПОКРИВ (integumentum commune) (шкіра)** містить у собі шкіру (cutis) та підшкірний прошарок (tela subcutanea), або підшкір'я (hypodermis).

**Шкіра (cutis)** утворює загальний покрив тіла, який захищає організм від впливу зовнішнього середовища. Вона виконує функції теплорегуляції, обміну речовин, дихання, виділення секретів (піт, сало) і депо енергетичних ресурсів і складається із двох шарів:

1) *надшкір'я* (поверхневий шар, або епідерміс (epidermis));

2) *дерма (derma)* (глибокий шар, або власне шкіра (corium)), яка складається із волокнистої сполучної тканини, еластичних та м'язових волокон.

У *верхньому шарі дерми* залягають кровоносні та лімфатичні капіляри, а також кінцеві нервові тільця. *Нижній шар дерми* переходить у підшкірну основу, в якій знаходиться скупчення жирових клітин.

Колір шкіри залежить від пігменту (меланіну), який розміщується в найглибшому шарі надшкір'я (епідермісу). Похідними надшкір'я є *волосся (pili)* та *нігті (unguis)*.

**Волосся (pili)** вкриває в тій чи іншій мірі всю шкіру (крім долонь, підшопов, перехідної частини губ, головки статевого члена, внутрішньої поверхні передньої шкірочки статевого члена, малих соромітних губ). Воно має *стрижень (scapus)*, який виступає над поверхнею тіла, і *корінь (adix)*. Останній лежить у товщі шкіри і закінчується *волосяною цибулиною (bulbus)*, що є ростовою частиною волосся. Корінь волосся лежить у *сполучнотканинній сумці*, в яку відкривається *сальна залоза (glandula sebacea)* і вплітається *м'яз-випрямляч волосся (m. arrector pili)*.

**Ніготь (unguis)** – це рогова пластинка, що лежить у сполучнотканинному *ложі нігтя (matrix unguis)*, звідки починається її ріст. У нігті розрізняють *корінь нігтя (radix unguis)*, *тіло нігтя (corpus unguis)* і *вільний край (margo liber)*, який

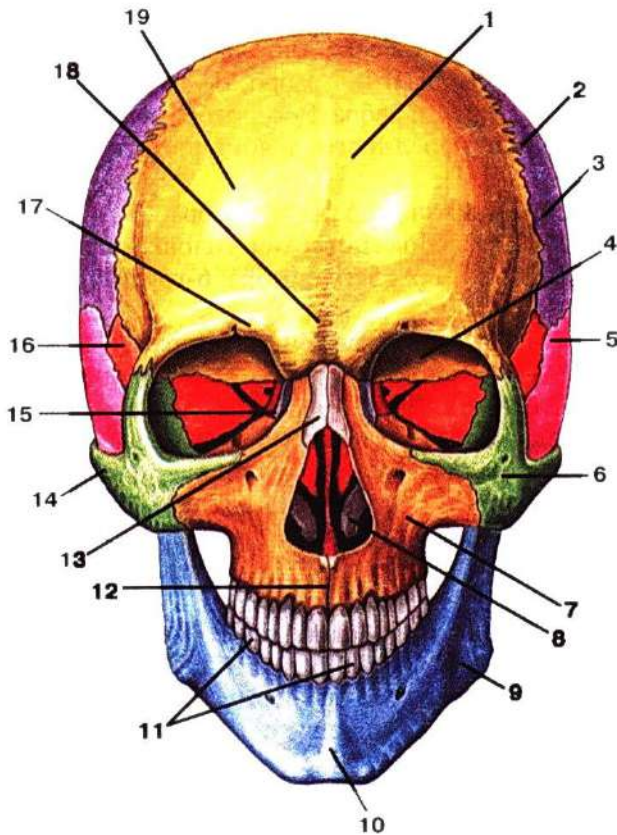
виступає за межі *ложа нігтя (matrix unguis)*, а також *прикритий край (margo occultus)* та *бічний край (margo lateralis)*.

**Залози шкіри.** Похідними шкіри є *сальні залози (glandula sebacea)* та *потові залози (glandula sudorifera)*, які ретельно вивчаються в курсі гістології.

**Підшкірний прошарок (tela subcutanea)** (підшкір'я (hypodermis)) містить венозне, нервове та лімфатичне сплетення і *підшкірну жирову клітковину (panniculus adiposus)*, яка виконує функцію термоізолятора та депо енергетичних запасів. Також там знаходиться пухка сполучна тканина (*textus connectivus laxus*).

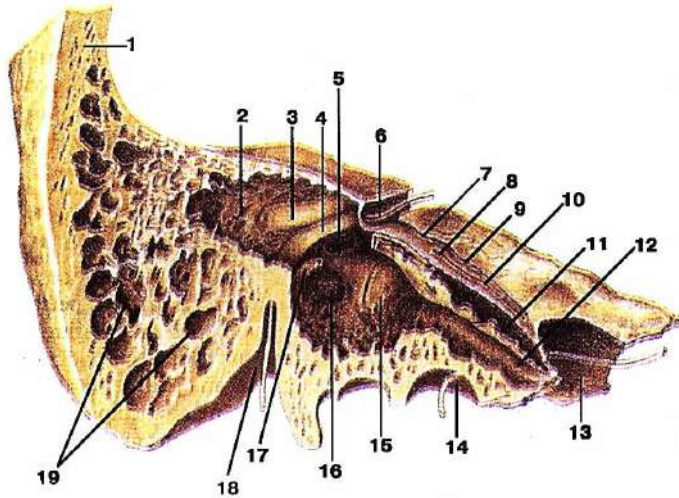
**ДОДАТОК 1**  
**до нормальної анатомії голови**





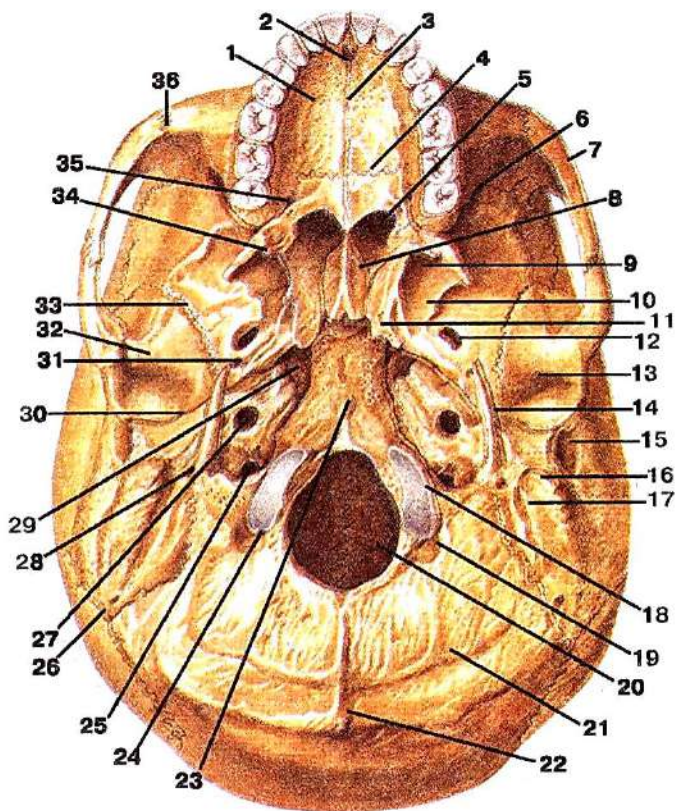
**Малюнок 1.** Cranium. Вигляд спереду.

1-os frontale; 2-sutura coronalis; 3-os parietale; 4-orbita; 5-pars squamosa (ossis temporalis); 6-os zygomaticum; 7-maxilla; 8-apertura piriformis; 9-mandibula; 10-tuberculum mentale; 11-dentis mandibulae; 12-sutura intermaxillaris; 13-os nasale; 14-arcus zygomaticum; 15-os lacrimale; 16-ala major ossis sphenoidalis; 17-arcussuperciliaris; 18-glabella; 19-tuber frontale.



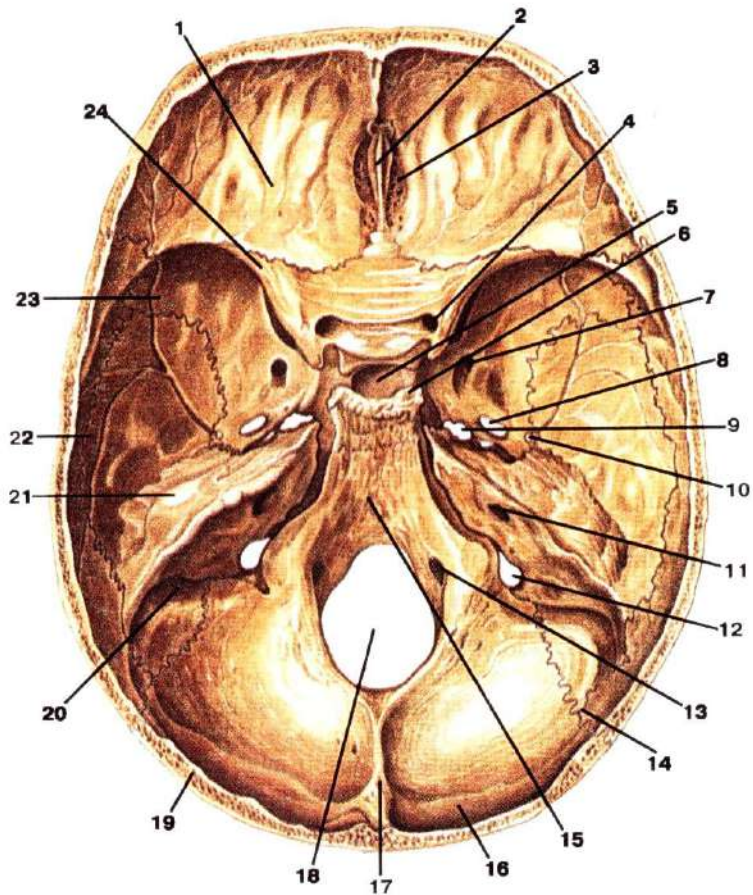
**Малюнок 2.** Os temporale. Розпил.

1-squama ossis temporalis; 2-antrum mastoideum; 3-protuberantia canalis semicircularis lateralis; 4-protuberantia canalis nervi facialis; 5-fenestra vestibuli; 6-canalus nervi facialis; 7-hiatus canalis nervi petrosi majoris; 8-hiatus canalis nervi petrosi minoris; 9-sulcus nervi petrosi majoris; 10-sulcus nervi petrosi minoris; 11-semicanalis muscoli tensoris tympani; 12-semi-canalus tubae auditivae; 13-apertura interna canalis carotici; 14-apertura externa canalis carotici; 15-promontorium; 16-cavum tympani; 17-eminentia partis petrosae; 18-foramen stylo-mastoideum; 19-cellulae mastoideae.



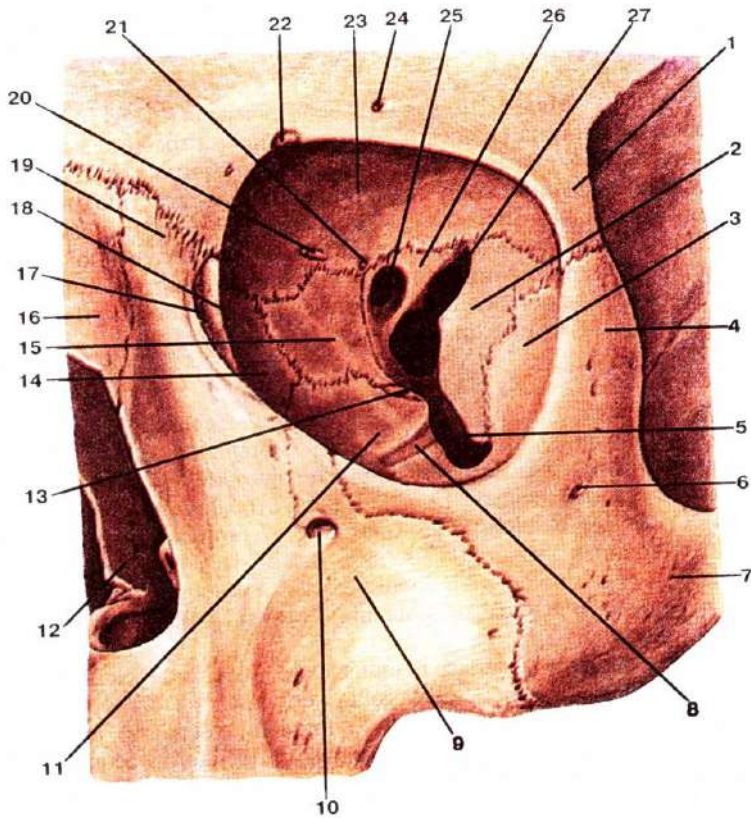
**Малюнок 3.** Basis cranii externa.

1-processus palatinus maxillae; 2-foramen incisivum; 3-sutura palatina mediana; 4-sutura palatina transversa; 5-choana; 6-fissura orbitalis inferior; 7-arcus zygomaticus; 8-ala vomeris; 9-fossa pterygoidea; 10-lamina lateralis processus pterygoidei; 11-processus pterygoideus; 12-foramen ovale; 13-fossa mandibularis; 14-processus styloideus; 15-meatus acusticus externus; 16-processus mastoideus; 17-incisura mastoidea; 18-condylus occipitalis; 19-fossa condylaris; 20-foramen magnum; 21-linea nuchalis inferior; 22-protuberantia occipitalis externa; 23-tuberculum pharyngeum; 24-canalus condylaris; 25-foramenjugulare; 26-sutura occipitomastoidea; 27-apertura externa canalis carotici; 28-foramen stylomastoideum; 29-foramen lacerum; 30-fissura petrotympanica; 31-foramen spinosum; 32-tuberculum articulare; 33-sutura sphenosquamosa; 34-hamulus pterygoideus; 35-foramen palatinum majus; 36-sutura zygomaticomaxillaris.



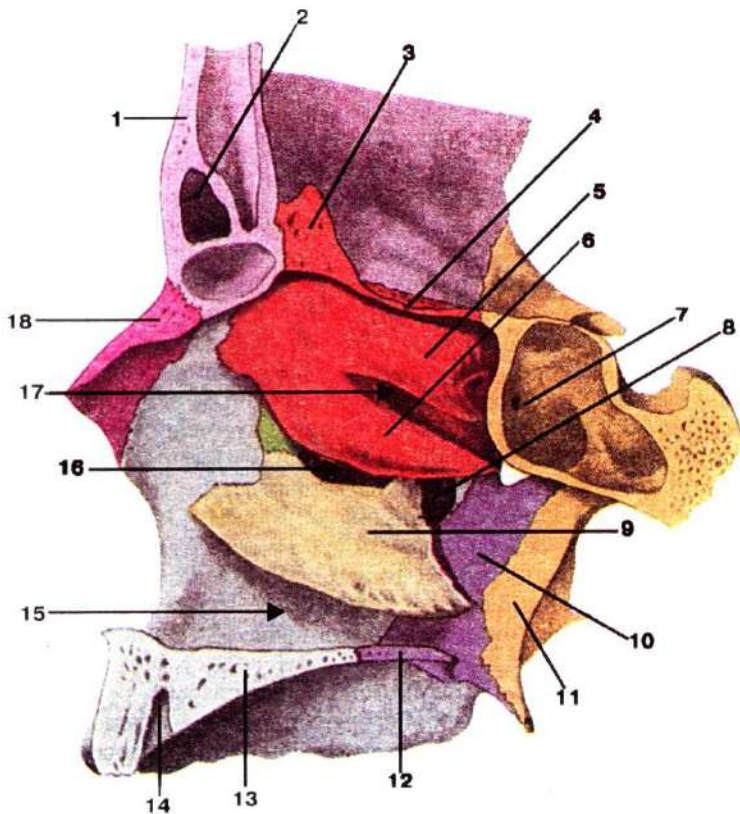
**Малюнок 4.** Basis cranii interna.

1-pare orbitalis ossis frontalis; 2-crista galli; 3-lamina cribrosa; 4-canalis opticus; 5-fossa hypophysialis; 6-dorsum sellae; 7-foramen rotundum; 8-foramen ovale; 9-foramen laceram; 10-foramen spinosum; 11-porus acusticus internus; 12-foramen jugulare; 13-canalnervi hypoglossi; 14-sutura lamb-doidea; 15-clivus; 16-sulcus sinus transversi; 17-protuberantia occipitalis interna; 18-foramen magnum; 19-squama occipitalis; 20-sulcus sinus sig-moidei; 21-pars petrosa ossis temporalis; 22-pare squamosa ossis temporalis; 23-ala major ossis sphenoidalis; 24-ala minor ossis sphenoidalis.



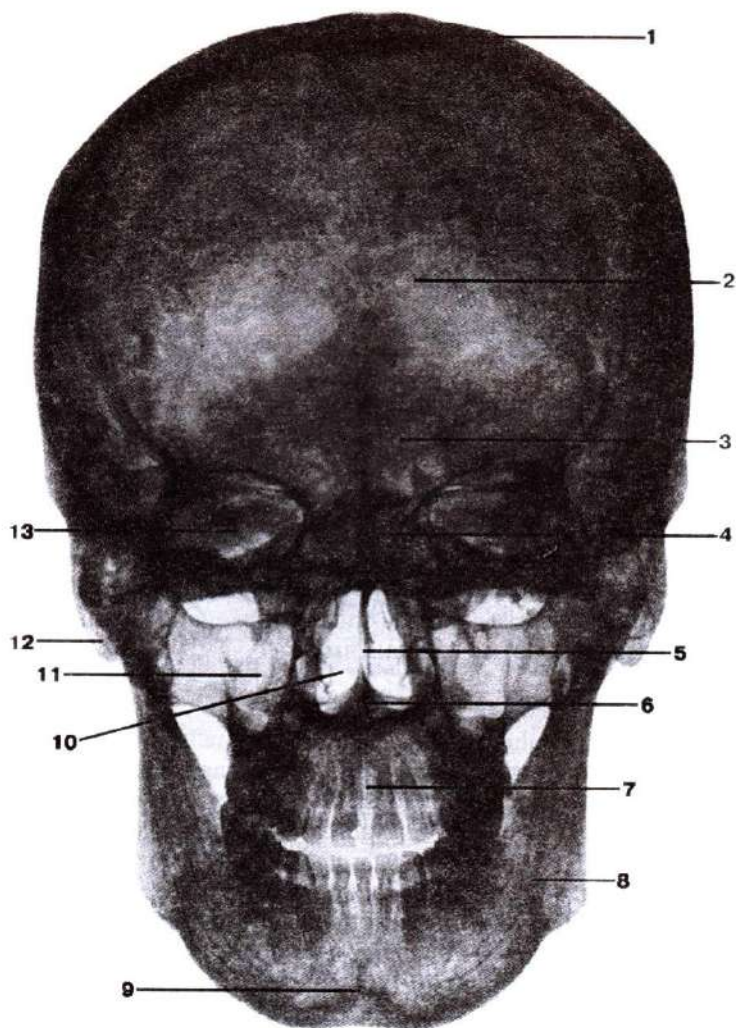
**Малюнок 5.** Orbita, ліва. Вігляд спереду.

1-processus zygomaticus ossis frontalis; 2-ala major ossis sphenoidalis (facies orbitalis); 3-facies orbitalis ossis zygomatici; 4-processus frontalis ossis zygomati; 5-fissura orbitalis inferior; 6-foramen zygomaticofaciale; 7-os zygomaticum; 8-sulcus infraorbitalis; 9-maxilla; 10-foramen infraorbitale; 11-facies orbitalis maxillae; 12-cavum nasi; 13-processus orbitalis ossis palatini; 14-os lacrimale; 15-lamina orbitalis ossis ethmoidalis; 16-os nasale; 17-sulcus lacrimalis; 18-crista lacrimalis posterior; 19-processus frontalis maxillae; 20-foramen ethmoidale anterius; 21-foramen ethmoidale posterius; 22-incisura frontalis; 23-facies orbitalis ossis frontalis; 24-foramen supraorbitalis; 25-canal is opticus; 26-ala minor ossis sphenoidalis; 27-fissura orbitalis superior.

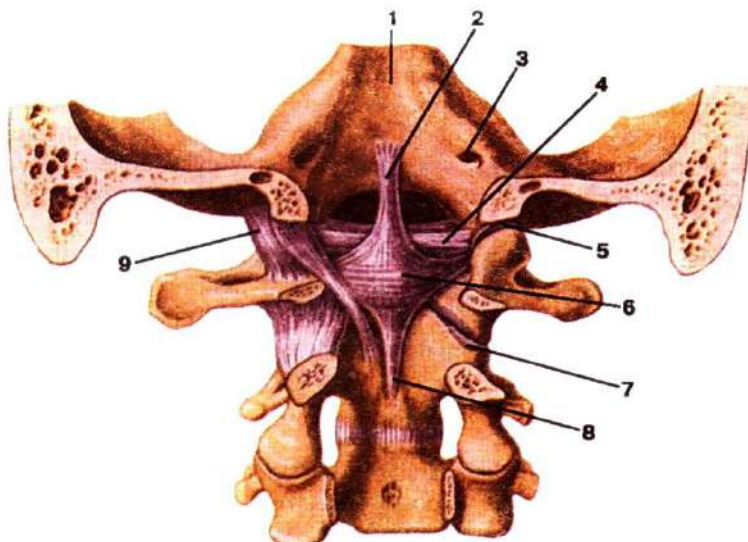


**Малюнок 6.** Paries lateralis cavitatis nasi.

1-os frontale (squama frontalis); 2-sinus frontalis; 3-crista galli; 4-lamina cribrosa ossis ethmoidalis; 5-concha nasalis superior; 6-concha nasalis media; 7-sinus sphenoidalis; 8-foramen sphenopalatinum; 9-concha nasalis inferior; 10-lamina perpendicularis ossis palatini; 11-lamina medialis processus pterygoidei; 12-lamina horizontalis ossis palatini; 13-processus palatinus maxillae; 14-canal is incisivus; 15-meatus nasi inferior; 16-meatus nasi medius; 17-meatus nasi superior; 18-os nasale.



**Малюнок 7.** Roentgenographia.Cranium. Вигляд спереду.  
 1-calvaria; 2-os frontale; 3-sinus frontalis; 4-cellulae ethmoidales; 5-septum nasi; 6-spina nasalis anterior; 7-sutura intermaxillaris; 8-mandibula; 9-protuberantia mentalis; 10-cavum nasi; 11-sinus maxillaris; 12-processus mas-toideus; 13-orbita.

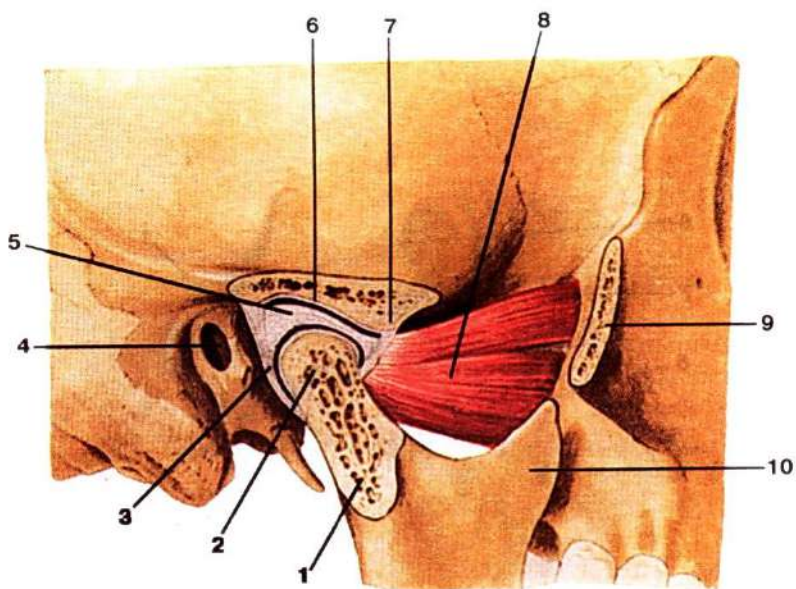


**Малюнок 8.** Articulatio atlantooccipitalis et articulationes atlantoaxiales.

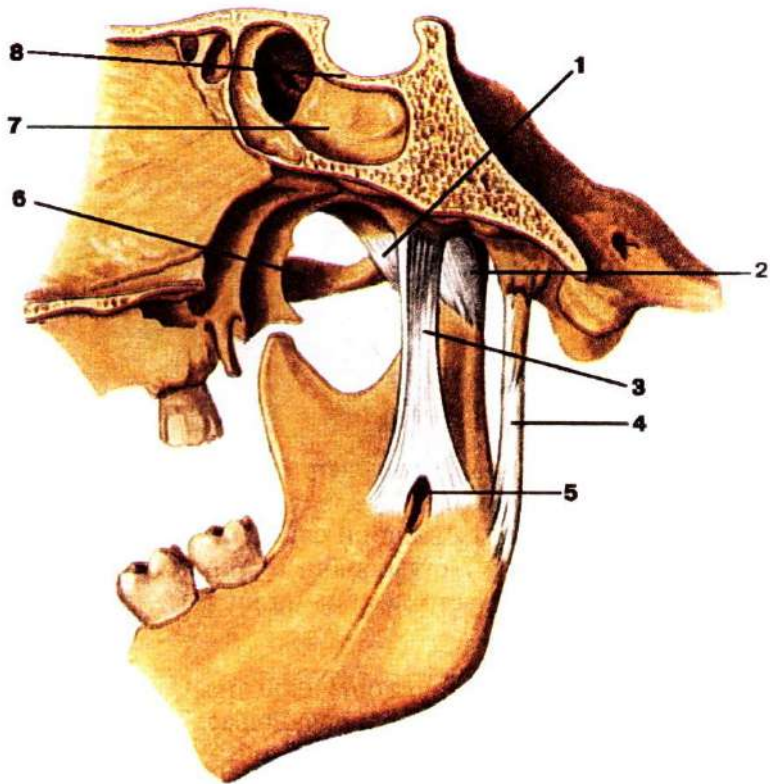
Вигляд спереду.

1-os occipitale; 2-fasciculi longitudinales ligamenti cruciformis atlantis; 3-canalus nervi hypoglossi; 4-ligamentum alare; 5-cavitas articularis articulationis atlantooccipitalis; 6-ligamentum cruciforme atlantis; 7-cavitas articularis articulationis atlanto-axialis lateralis; 8-fasciculi longitudinales ligamenti cruciformis atlantis; 9-capsula articulationis atlantooccipitalis.

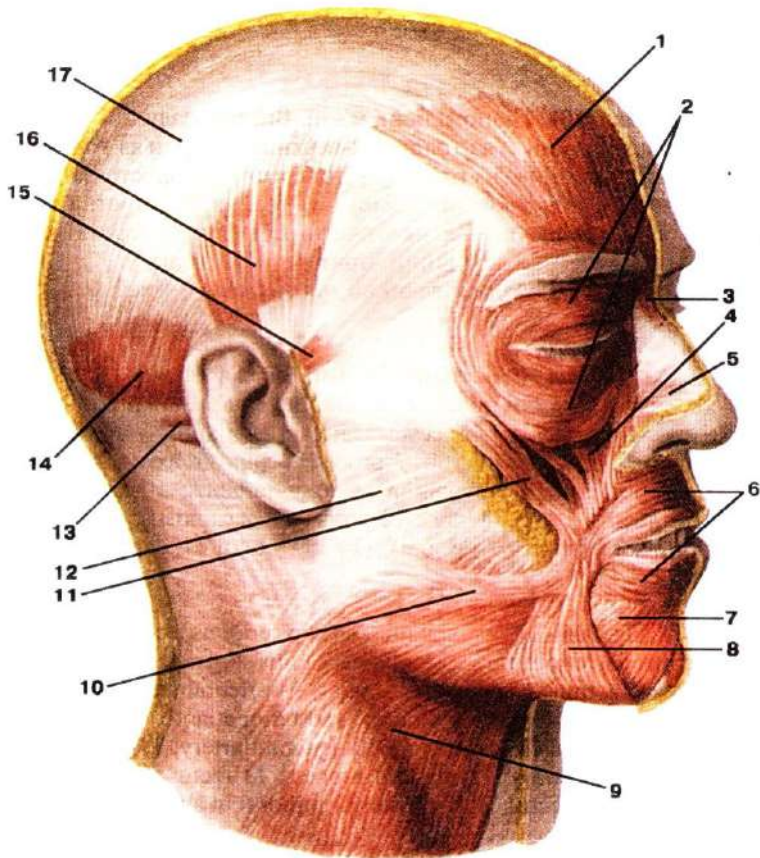




**Малюнок 9.** Articulatio temporomandibularis. Саритальний розпил.  
 1-processus articularis (condylaris) mandibulae; 2-caput mandibulae; 3-capsula articularis;  
 4-porus acusticus externus; 5-discus articularis; 6-fossa mandibularis; 7-tuberculum  
 articulare; 8-m.pterygoideus lateralis; 9-processus temporalis ossis zygomatici; 10-processus  
 coronoideus.

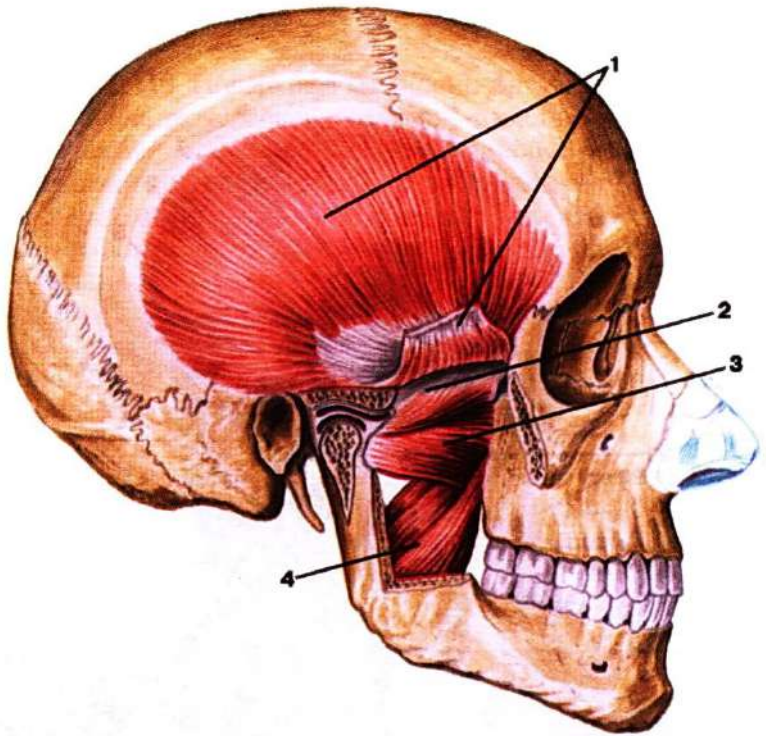


**Малюнок 10.** Сконево-нижньощелепний суглоб. Присередня поверхня.  
 1-ligamentum laterale (articulatio temporomandibularis); 2-capsula articulationis temporomandibularis; 3-ligamentum sphenomandibulare; 4-ligamentum stylomandibulare; 5-foramen mandibulae; 6-arcus zygomaticus; 7-sinus sphenoidalis; 8-fossa hypophysialis.



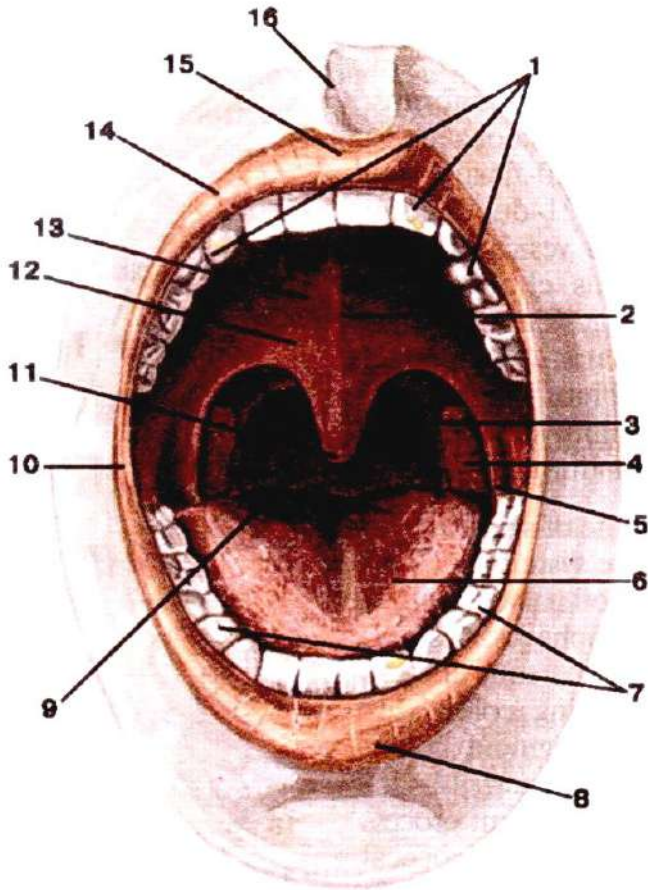
**Малюнок 11.** М'язи лица. Вигляд з правого боку.

1-*venter frontalis m.occipitofrontalis*; 2-*m.orbicularis oculi*; 3-*m.procerus*; 4-*m.levator labii superioris*; 5-*m.nasalis (pars alaris)*; 6-*m.orbicularis oris*; 7-*m.depressor labii inferioris*; 8-*m.depressor anguli oris*; 9-*platysma*; 10-*m.risorius*; 11-*m.zygomaticus major*; 12-*fascia masseterica*; 13-*m.auricularis posterior*; 14-*venter occipitalis m.occipitofrontalis*; 15-*m.auricularis anterior*; 16-*m.auricularis superior*; 17-*galea aponeurotica (aponeurosis epicranialis) m.occipitofrontalis*.



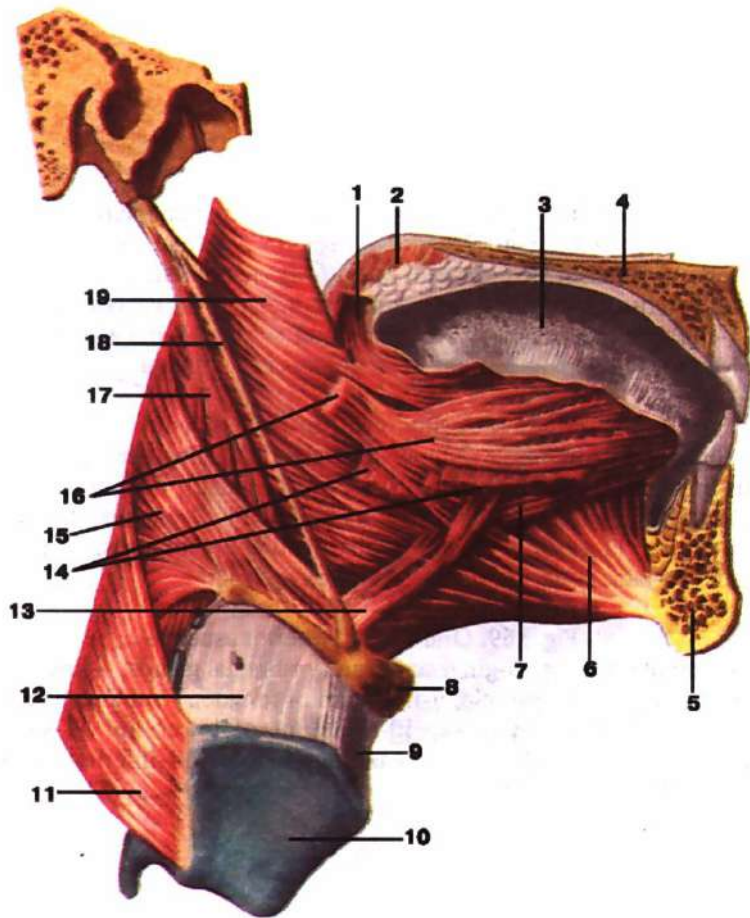
**Малюнок 12.** Жувальні м'язи. Вигляд справа.

1-*m.temporalis*; 2-*m.pterygoideus lateralis (caput superius)*; 3-*m.pterygoideus lateralis (caput inferius)*; 4-*m.pterygoideus medialis*.



**Малюнок 13.** Cavum oris et fauces.

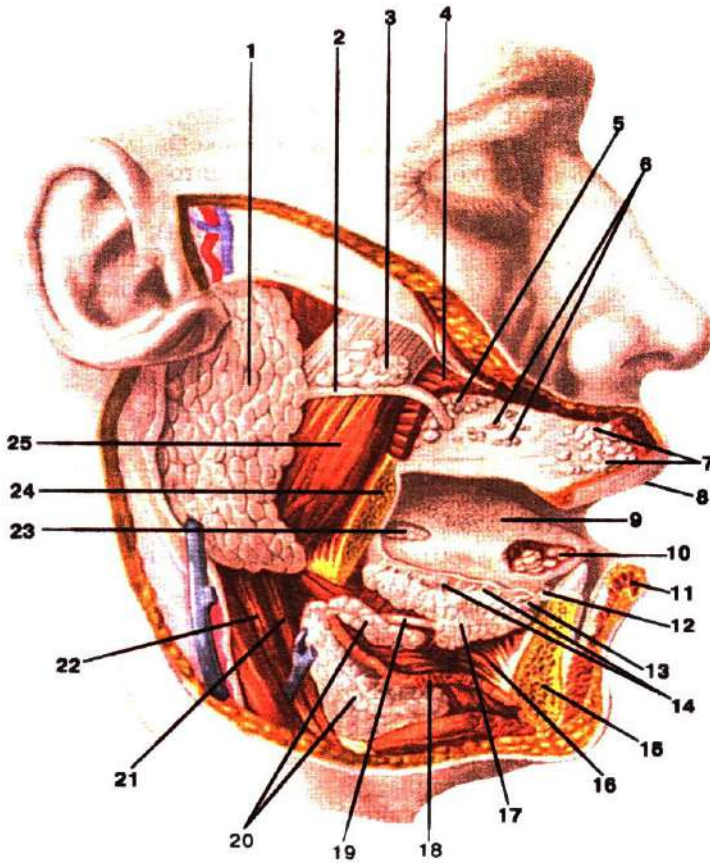
1-arcus dentalis superior; 2-raphe palati; 3-arcus palatopharyngeus; 4-tonsilla palatina; 5-arcus palatoglossus; 6-dorsum linguae; 7-arcus dentalis inferior; 8-labium inferius; 9-fauces; 10-commissura labiorum; 11-uvula palatina; 12-palatum molle; 13-palatum durum; 14-labium superius; 15-tuberculum labii superioris; 16-philtrum.



**Малюнок 14.** Musculi linguae. Вигляд з правого боку.

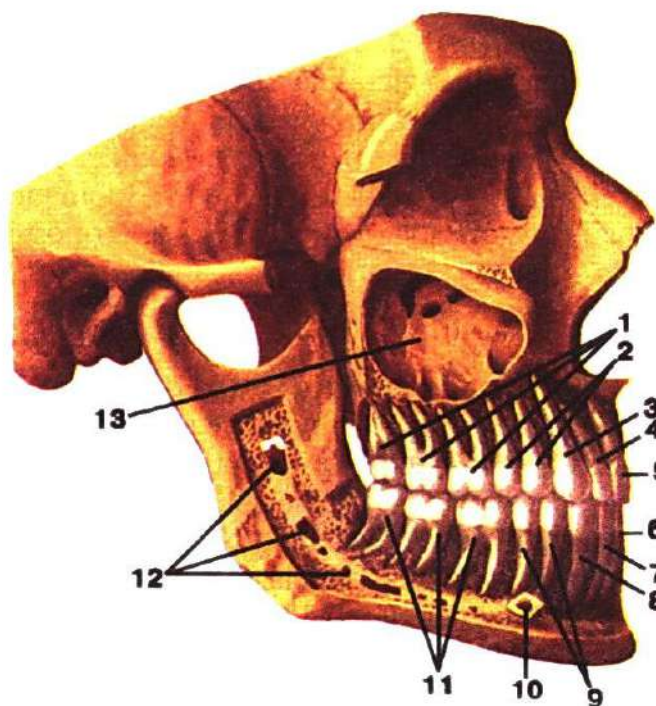
Половина нижньої щелепи видалена.

1-m.palatoglossus; 2-palatum molle; 3-lingua; 4-palatum durum; 5-mandibula (отрезана); 6-m.genioglossus; 7-m.longitudinalis inferior (linguae); 8-os hyoideum; 9-ligamentum thyrohyoideum medianum; 10-cartilago thyroidea; 11-m.constrictor pharyngis inferior; 12-membrana thyrohyoidea; 13-m.chondroglossus; 14-m.hyoglossus; 15-m.constrictor pharyngis medius; 16-m.styloglossus; 17-m.stylopharyngeus; 18-ligamentum stylohyoideum; 19-m.constrictor pharyngis superior.



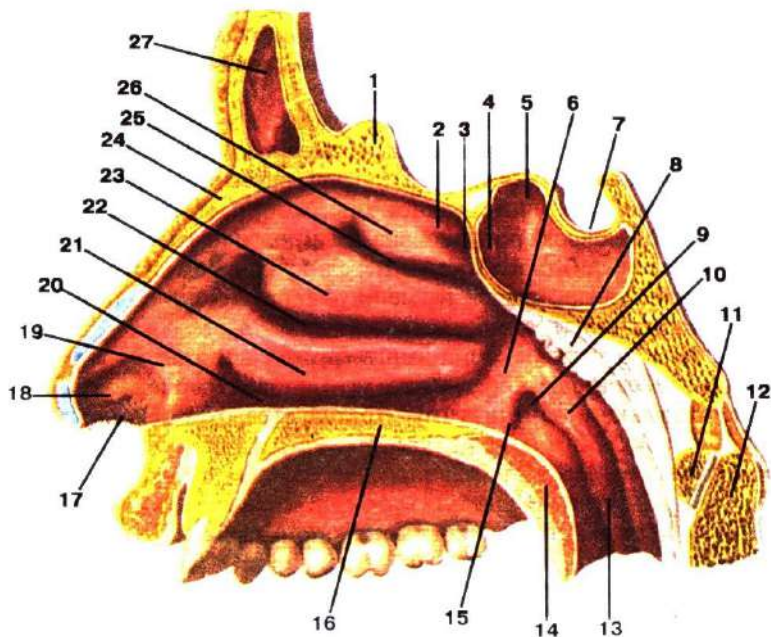
**Малюнок 15.** Glandulae vestibuli et cavitas oris. Видгяд з правого боку.  
Половина нижньої щелепи видалена.

1-glandula parotis; 2-ductus parotideus; 3-glandula parotis accessoria; 4-buccinator;  
5-glandulae molares; 6-glandulae buccales; 7-glandulae labiales; 8-labium superius; 9-lingua;  
10-glandula lingualis anterior; 11-labium inferius; 12-caruncula sublingualis; 13-ductus  
sublingualis major; 14-ductus sublinguales minores; 15-mandibula (отрезана); 16-  
m.genioglossus; 17-glandula sublingualis; 18-m.mylohyoideus; 19-ductus submandibularis;  
20-glandula submandibularis; 21-m.stylohyoideus; 22-venter posterior musculi digastrici; 23-  
glandula lingualis posterior; 24-mandibula (отрезана); 25-m.masseter.



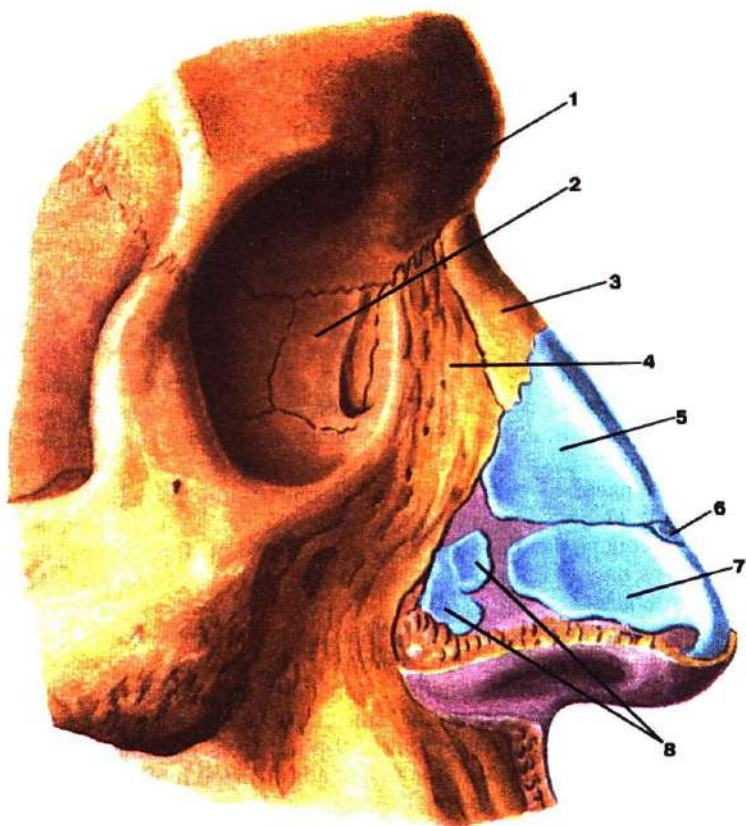
**Малюнок 16.** Зуби. Верхньощелепна зубна дуга, нижньощелепна зубна дуга.  
 1-dentes molares superiores; 2-dentes premolares superiores; 3-dens caninus superior;  
 4-dens incisivus lateralis superior; 5-dens incisivus medialis superior; 6-dens incisivus  
 medialis inferior; 7-dens incisivus lateralis inferior; 8-dens caninus inferior; 9-dentes  
 premolares inferiores; 10-foramen mentale; 11-dentes molares inferiores; 12-canal  
 mandibulae; 13-sinus maxillae.



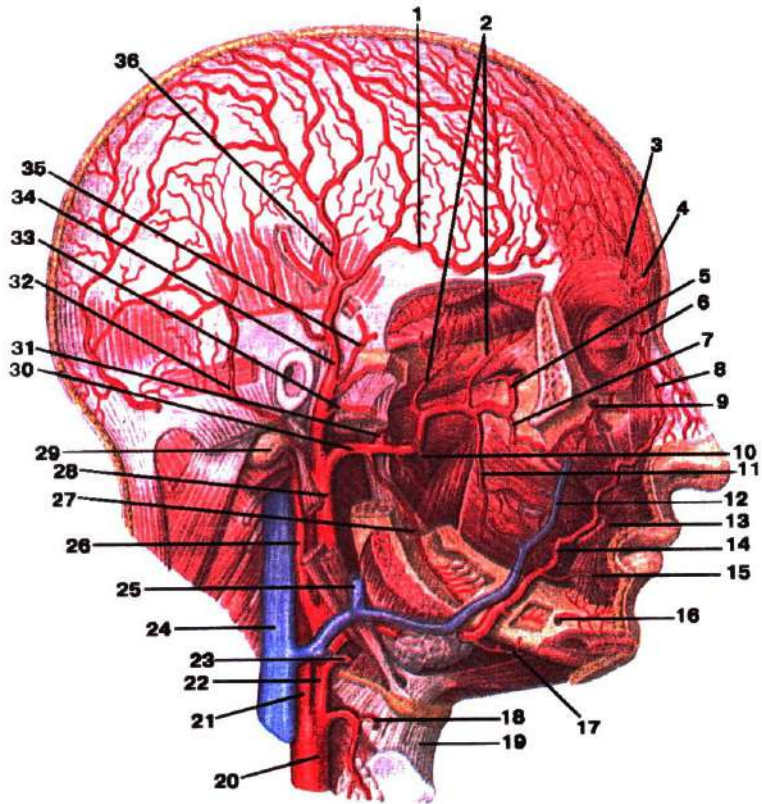


**Малюнок 17.** Cavum nasi. Carітальний розпил.

1-crista galli; 2-concha nasalis suprema; 3-recessus sphenothmoidalis; 4-apertura sinus sphenoidalis; 5-sinus sphenoidalis; 6-meatus nasopharyngeus; 7-fossa hypophysialis; 8-tonsilla pharyngea; 9-ostium pharyngeum tubae auditivae; 10-torustubarius; 11-arcus anterior atlantis; 12-densaxis; 13-plica salpingopharyngea; 14-palatum molle; 15-plica salpingopalatina; 16-pala-tum osseum; 17-naris; 18-vestibulum nasi; 19-limen nasi; 20-meatus nasi inferior; 21-concha nasalis inferior; 22-meatus nasi medius; 23-concha nasi media; 24-os nasale; 25-meatus nasi superior; 26-concha nasalis superior; 27-sinus frontalis.

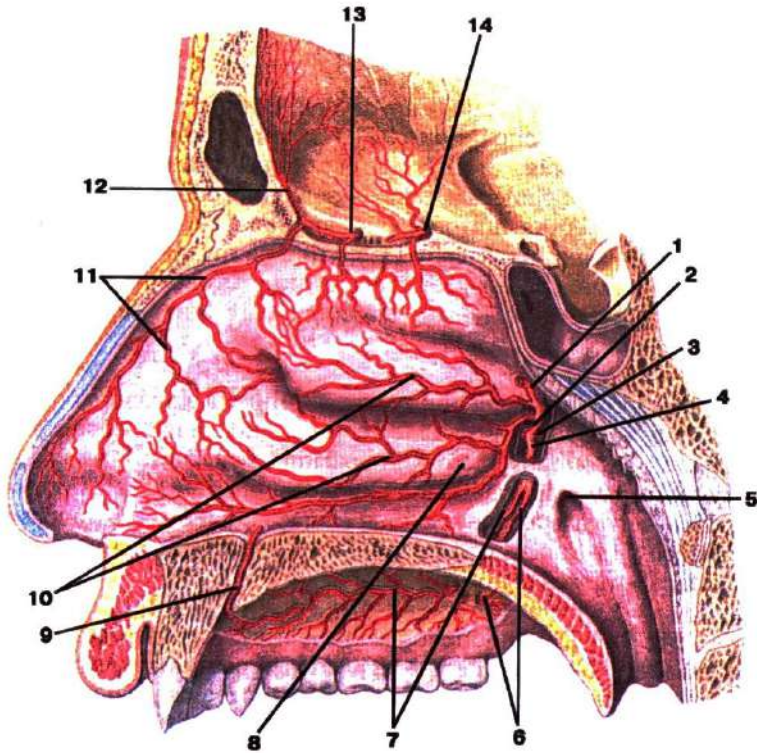


**Малюнок 18.** Хрящовий скелет зовнішнього носа. Вигляд з правого боку.  
1-os frontale; 2-os lacrimale; 3-os nasale; 4-processus frontalis maxillae; 5-cartilago nasi lateralis; 6-cartilagines nasales accessoriae; 7-cartilago alaris major; 8-cartilagines alares minores.



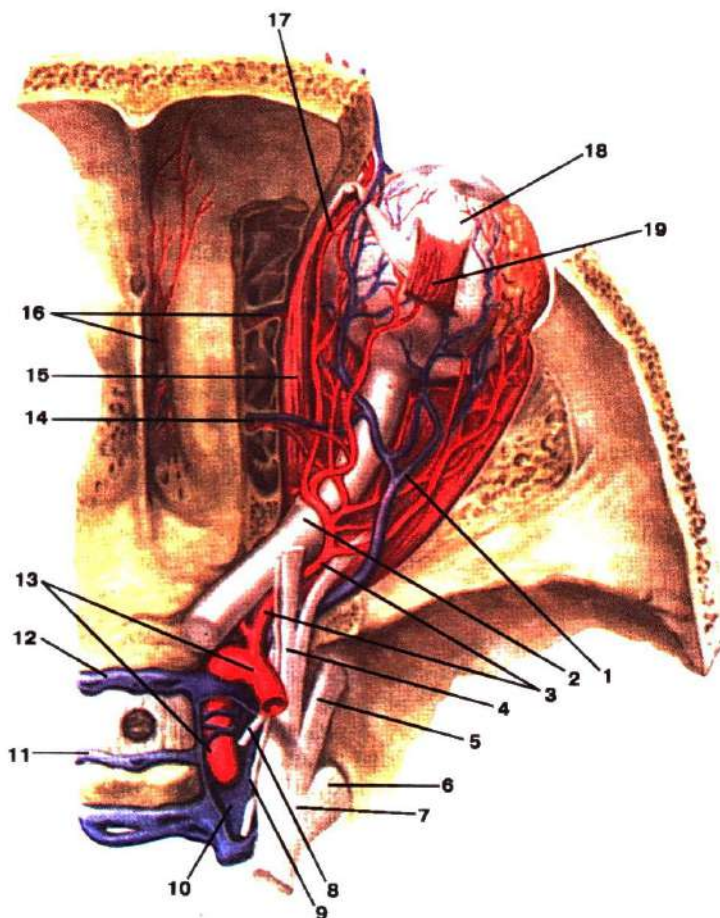
**Малюнок 19.** Глибокі артерії голови. Вигляд з правого боку.

1-r.frontalis a.temporalis superficialis; 2-aa.temporales profundae; 3-a.supra-orbitalis; 4-a.supratrochlearis; 5-a.maxillaris (pars sphenopalatina); 6-a.dorsalis nasi; 7-a.alveolaris superior posterior; 8-a.angularis; 9-a.infraorbitalis; 10-a.masseterica; 11-a.buccalis; 12-v.facialis; 13-a.labialis superior; 14-a.facialis; 15-a.labialis inferior; 16-a.mentalis; 17-a.submental; 18-a.laryngea superior; 19-membrana thyrohyoidea; 20-a.carotis communis; 21-a.carotis interna; 22-a.carotis externa; 23-a.lingualis; 24-v.jugularis interna; 25-v.retromandibularis; 26-a.occipitalis; 27-a.alveolaris inferior; 28-a.carotis externa; 29-processus mastoideus; 30-a.maxillaris (pars mandibularis); 31-a.meningea media; 32-a.auricularis posterior; 33-a.transversa faciei; 34-a.temporalis superficialis; 35-a.temporalis media; 36-r.parietalis a.temporalis superficialis.



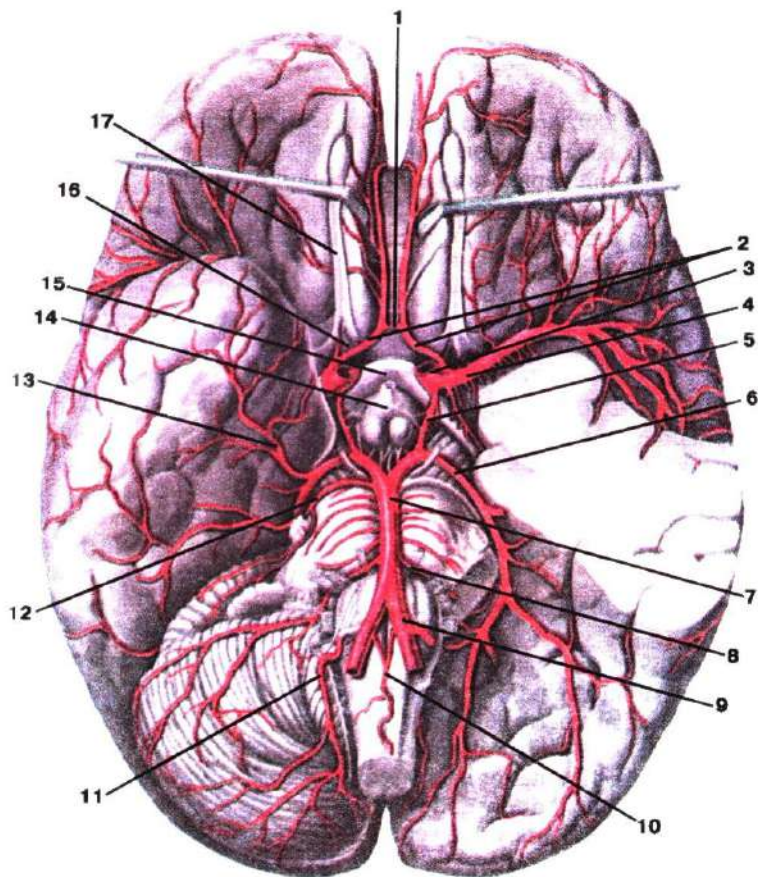
**Малюнок 20.** Артерії носової порожнини (внутрішня поверхня бічної стінки).

1-a.nasoseptalis posterior; 2-a.sphenopalatina; 3-a.canalis pterygoidei; 4-a.palatina descendens; 5-ostium pharyngeum tubae auditivae; 6-a.palatina minor; 7-a.palatina major; 8-concha nasalis inferior; 9-a.canalis incisivus (a.nasopalatina); 10-aa.nasales posteriores laterales; 11-aa.ethmoidales anteriores; 12-a.meningea anterior; 13-a.ethmoidalis anterior; 14-a.ethmoidalis posterior.



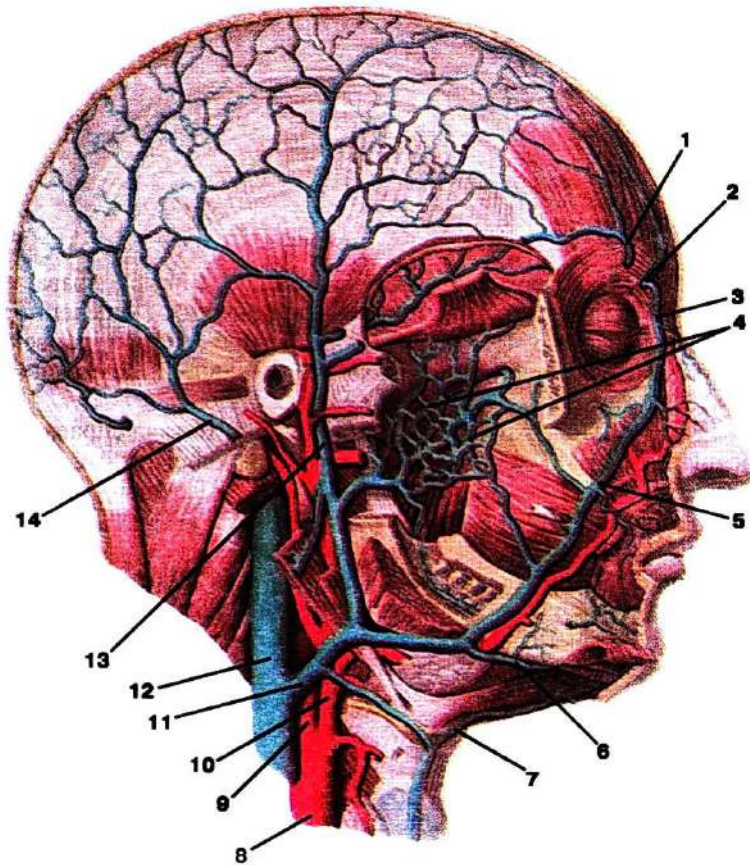
**Малюнок 21.** Артерії та вени очної ямки. Вигляд зверху.

1-v.ophthalmica superior; 2-n.opticus; 3-a.ophthalmica; 4-n.opthalmicus; 5-n.maxillaries; 6-mandibularis; 7-ganglion trigeminale; 8-n.oculomotorius; 9-n.trochlearis; 10-sinus cavernosus; 11-sinus intercavernosus posterior; 12-sinus intercavernosus anterior; 13-a.carotis interna; 14-a.ethmoidalis posterior et v.ethmoidalis posterior; 15-m.obliquus superior (oculi); 16-aa.eth-moidales anteriores et v.ethmoidalis posterior; 17-a.supraorbitalis; 18-bulbus oculi; 19-m.rectus superior (oculi).



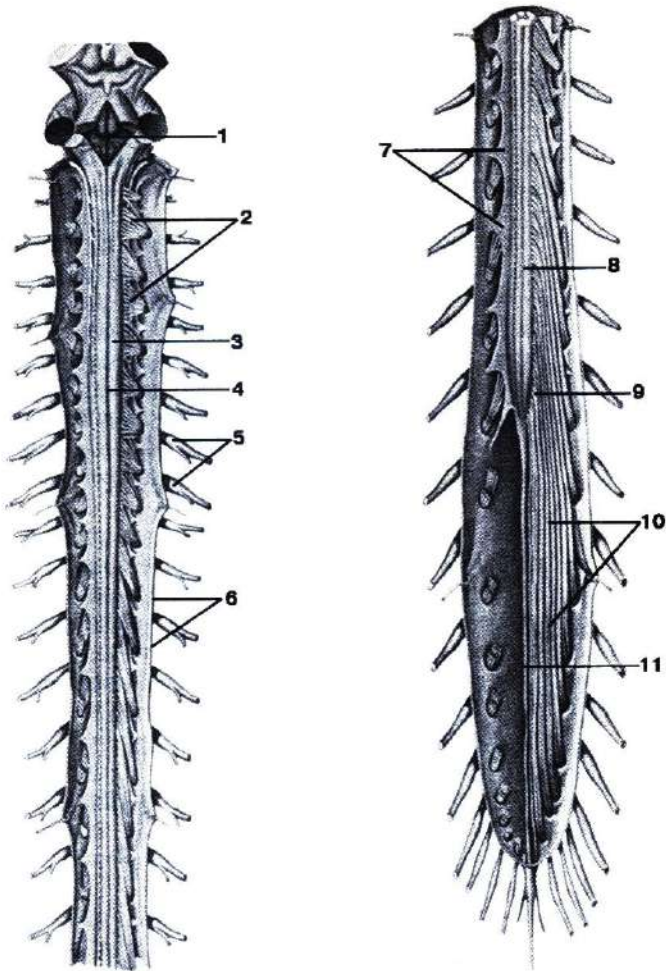
**Малюнок 22.** Артерії головного мозку. Нижня поверхня.

1-a.communicans anterior; 2-a.cerebri anterior; 3-a.carotis interna; 4-a.cerebri media; 5-a.communicans posterior; 6-a.cerebri posterior; 7-a.basilaris; 8-a.cerebelli inferior anterior; 9-a.vertеbralis; 10-a.spinalis anterior; 11-a.cerebelli inferior posterior; 12-a.cerebelli superior; 13-a.parietooccipitalis; 14-infundibulum (hypothalamici); 15-chiasma opticum; 16-substantia perforata rostralis (anterior); 17-tractus olfactorius.



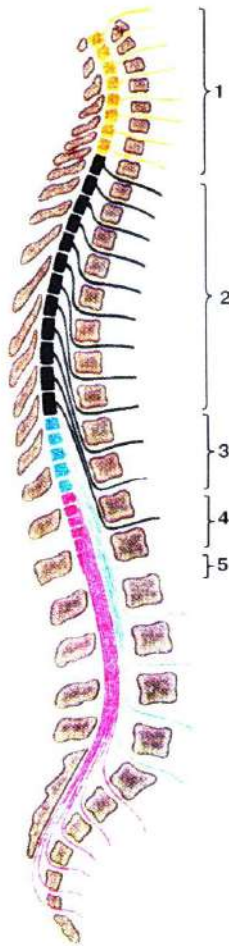
**Малюнок 23.** Вени голови. Вигляд справа.

1-v.supratrochlearis; 2-v.nasofrontalis; 3-v.angularis; 4-plexus pterygoideus; 5-v.facialis; 6-v.submentalis; 7-v.jugularis anterior; 8-a.carotis communis; 9-a.carotis interna; 10-a.carotis externa; 11-v.facialis; 12-v.jugularis interna; 13-v.temporalis superficialis; 14-v.auricularis posterior.

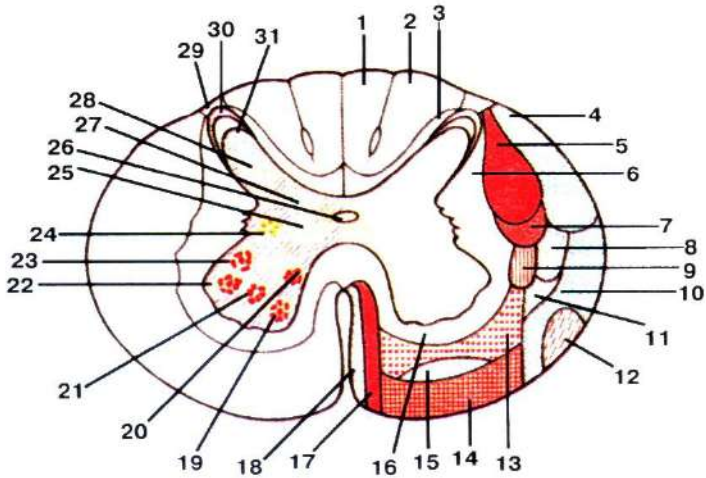


**Малюнок 24.** Спинной мозок, корінці спинномозкових нервів.  
 1-fossa rhomboidea; 2-radices nervorum spinalis; 3-intumescentia cervicalis; 4-sulcus medianus posterior; 5-nervi spinalis; 6-dura mater medullae spinalis; 7-ligamentum denticulatum; 8-intumescentia lumbosacralis; 9-conus medullaris; 10-cauda equina; 11-filum terminale.



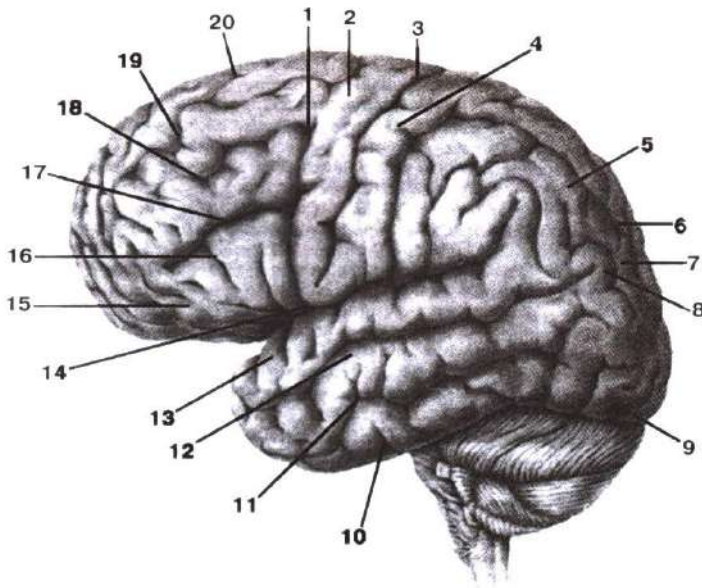


**Малюнок 25.** Топографія сегментів спинного мозку.  
1-pars cervicalis (segmenta C1-C8); 2-pars thoracica (segmenta Th1-Th2); 3-pars lumbalis (segmenta L1-L5); 4-pars sacralis (segmenta S1-S5); 5-pars coccygea (segmenta Co1-Co3).



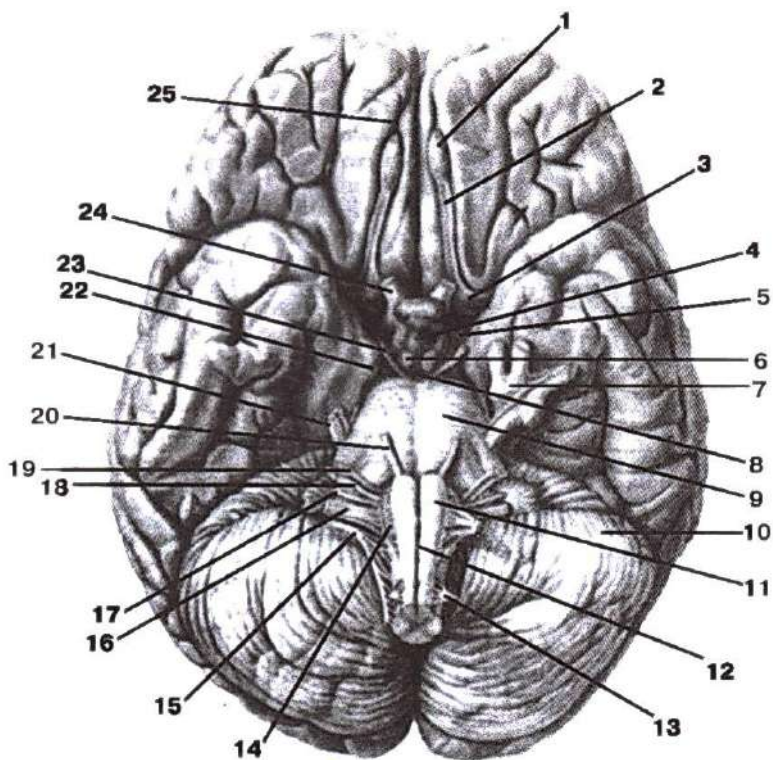
**Малюнок 26.** Провідні шляхи спинного мозку (схема).

1, 2-fasciculi gracilis et cuneatus; 3-fasciculus proprius (posterior); 4-tractus spinocerebellaris posterior; 5-tractus corticospinalis (pyramidalis) lateralis; 6-fasciculus proprius (lateralis); 7-tractus rubrospinalis; 8-tractus spinothalamicus lateralis; 9-tractus vestibulospinalis posterior; 10-tractus spinocerebellaris anterior; 11-tractus olivospinalis; 12-tractus reticulospinalis; 13-tractus vestibulospinalis; 14-tractus spinotamicus anterior; 15-fasciculus proprius (anterior); 16-tractus corticospinalis (pyramidalis) anterior; 17-tractus tectospinalis; 18-nucleus anteromedialis; 19-nucleus posteromedialis; 20-nucleus centralis; 21-nucleus anterolateralis; 22-nucleus posterolateralis; 23-nucleus intermediolateralis; 24-nucleus intermedius; 25-canal centralis; 26-nucleus thoracicus; 27-nucleus proprius (BNA); 28-zona terminalis (BNA); 29-stratum spongiosum; 30-substantia pulposa; 31-substantia gelatinosa.



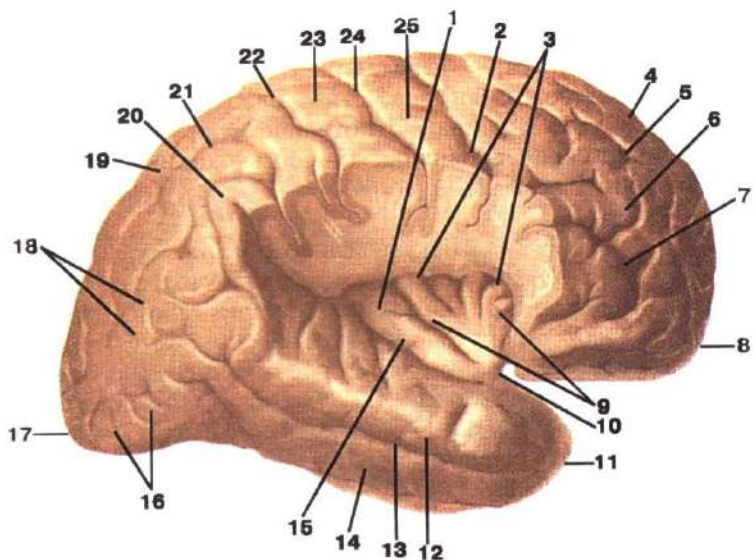
**Малюнок 27.** Верхньобічна поверхня півкулі великого мозку.

1-sulcus precentralis; 2-gyrus precentralis; 3-sulcus centralis; 4-gyrus postcentral; 5-lobulus parietalis inferior; 6-sulcus intraparietalis; 7-lobulus parietalis inferior; 8-gyrus angularis; 9-polus occipitalis; 10-gyrus temporalis inferior; 11-sulcus temporalis inferior; 12-gyrus temporalis medius; 13-gyrus temporalis superior; 14-sulcus lateralis; 15-pars orbitalis; 16-gyrus frontalis inferior; 17-sulcus frontalis inferior; 18-gyrus frontalis medius; 19-sulcus frontalis superior; 20-gyrus frontalis superior.



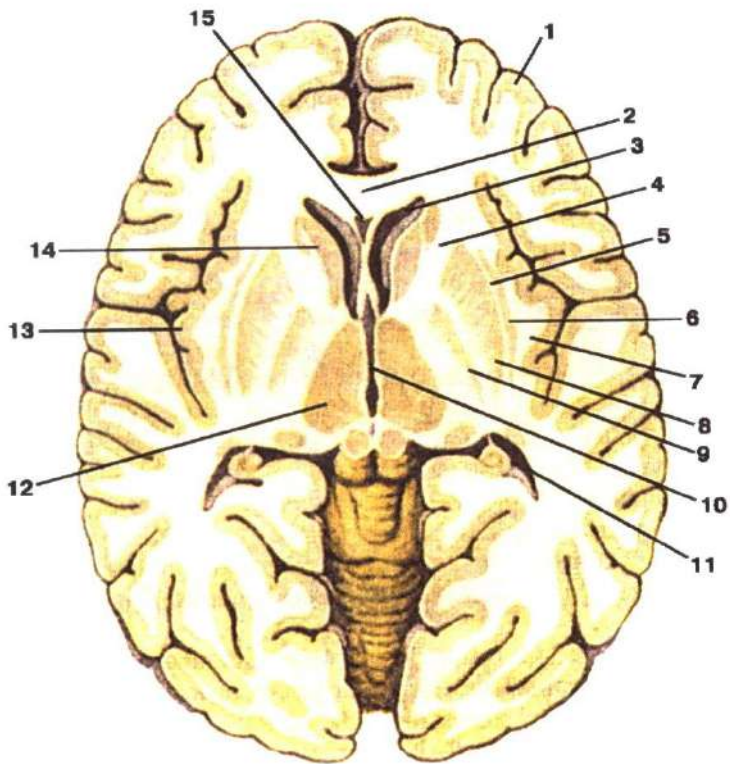
**Малюнок 28.** Кінцевий мозок. Нижня поверхня.

1-bulbus olfactorius; 2-tractus olfactorius; 3-substantia perforata anterior; 4-tuber cinereum; 5-tractus opticus; 6-corpora mamillaria; 7-ganglion trigeminale; 8-substantia perforata posterior; 9-pons; 10-cerebellum; 11-pyramis; 12-fissura mediana anterior; 13-nervus spinalis; 14-nervus hypoglossus; 15-nervus accessorius; 16-nervus vagus; 17-nervus glossopharyngeus; 18-nervus vestibulocochlearis; 19-nervus facialis; 20-nervus abducens; 21-nervus trigeminus; 22-nervus trochlearis; 23-nervus oculomotorius; 24-nervus opticus; 25-gyrus rectus.

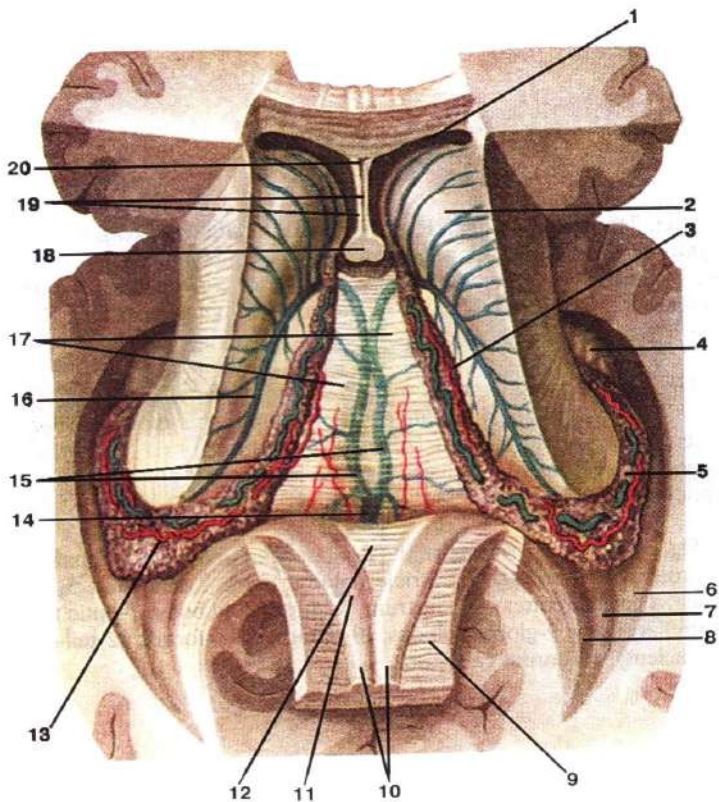


**Малюнок 29.** Insula. Бічна поверхня великого мозку.

1-insula; 2-sulcus precentralis; 3-sulcus circularis insulae; 4-gyrus frontalis superior; 5-sulcus frontalis superior; 6-gyrus frontalis medialis; 7-sulcus frontalis inferior; 8-polus frontalis (anterior); 9-gyri breves insulae; 10-limen insulae; 11-polus temporalis; 12-gyrus temporalis superior; 13-sulcus temporalis superior; 14-gyrus temporalis medialis; 15-gyrus longus insulae; 16-gyri occipitales laterales; 17-polus occipitalis (posterior); 18-gyrus angularis; 19-lobulus pari-etalis superior; 20-gyrus supramarginalis; 21-sulcus intraparietalis; 22-sulcus postcentralis; 23-gyrus postcentralis; 24-sulcus centralis; 25-gyrus precentralis.



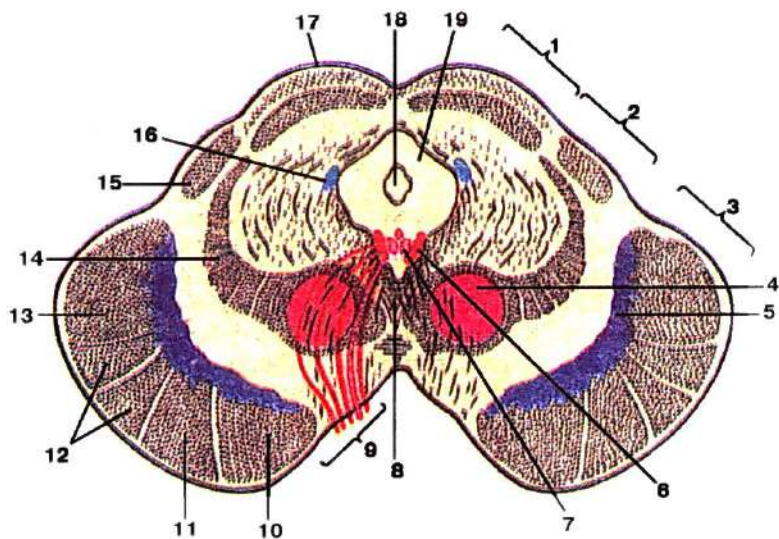
**Малюнок 30.** Nuclei basales et capsula interna. Горизонтальний розріз. Вид зверху.  
 1-cortex cerebri; 2-genu corporis callosi; 3-cornu anterius ventriculi lateralis; 4-capsula interna; 5-capsula externa; 6-claustrum; 7-capsula externa; 8-putamen; 9-globus pallidus; 10-ventriculus tetrius; 11-cornu posterius ventriculi lateralis; 12-thalamus; 13-cortex insulae; 14-caput nuclei caudati; 15-cavum septi pellucidi.



**Малюнок 31.** Ventriculi laterales et tela chorioidea ventriculi tertii.

Горизонтальний розріз. Вигляд зверху.

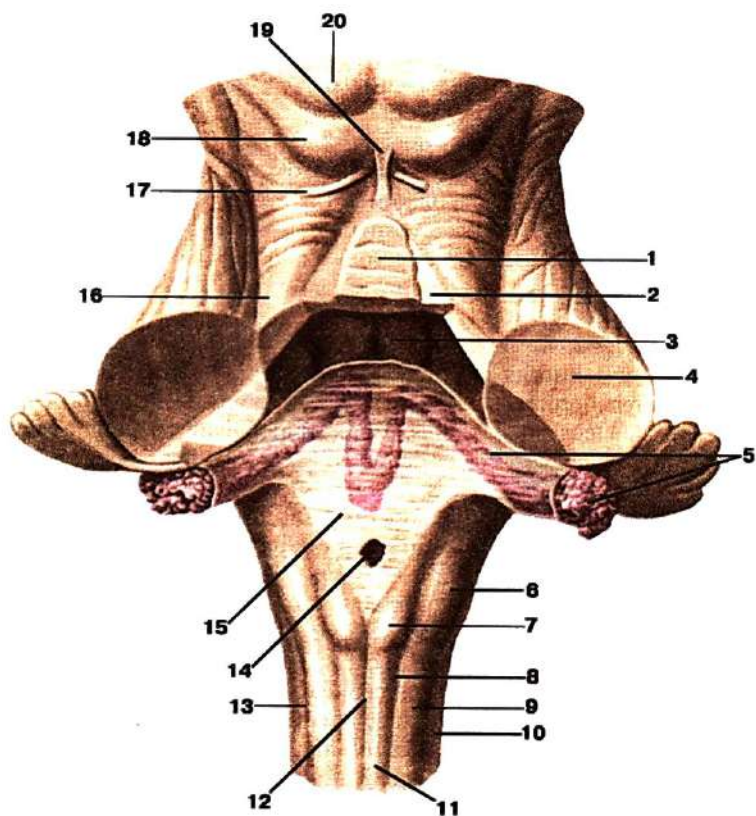
1-cornu anterius ventriculi lateralis; 2-nucleus caudatus; 3-plexus choroideus ventriculi lateralis (partis centralis); 4-pes hippocampi; 5-plexus choroideus ventriculi lateralis (cornu inferior); 6-eminentia collateralis; 7-calcar avis; 8-bulbus cornus posterioris; 9-corpora callosa; 10-corpora fornica; 11-eras fornica; 12-commissura fornica; 13-arteria choroidea; 14-vena cerebri magna; 15-vena cerebri interna; 16-vena thalamostriata superior; 17-tela choroidea vascularis ventriculi tertii; 18-columnae fornica; 19-lamina septi pellucidi; 20-cavum septi pellucidi.



**Малюнок 32.** Mesencephalon. Поперечний розріз.

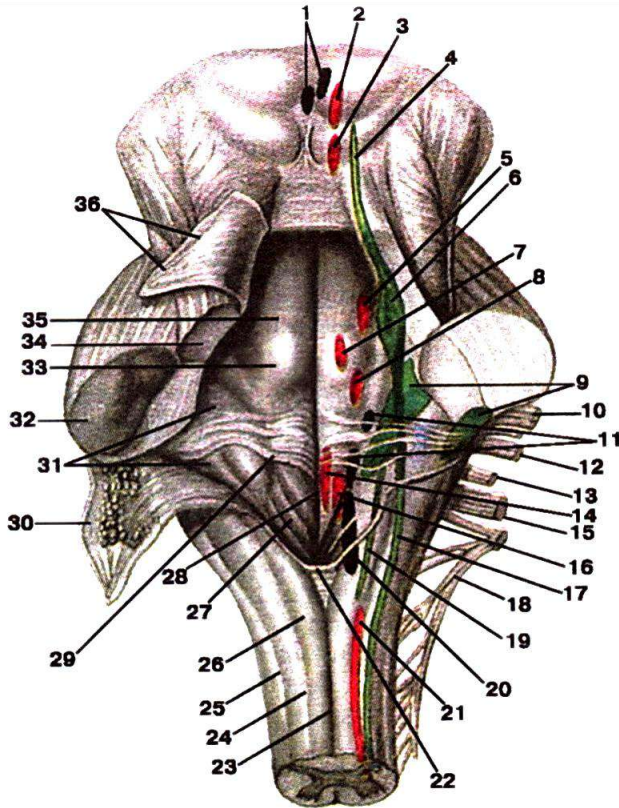
1-lamina tecti; 2-tegmentum mesencephali; 3-basis pedunculi; 4-nucleus ruber; 5-substantia nigra; 6-nucleus nervi oculomotorii; 7-nucleus oculomotorii accessorius; 8-decussationes tegmentales; 9-nervus oculomotorius; 10-tractus frontopontinus; 11-tractus corticonuclearis; 12-tractus corti-cospinalis; 13-tractus occipitotemporoparietopontinus; 14-lemniscus medialis; 15-brachium colliculi inferioris; 16-nucleus mesencephalicus nervi trigemini; 17-colliculus cranialis (superior); 18-aqueductus mesencephali; 19-substantia grisea centralis.





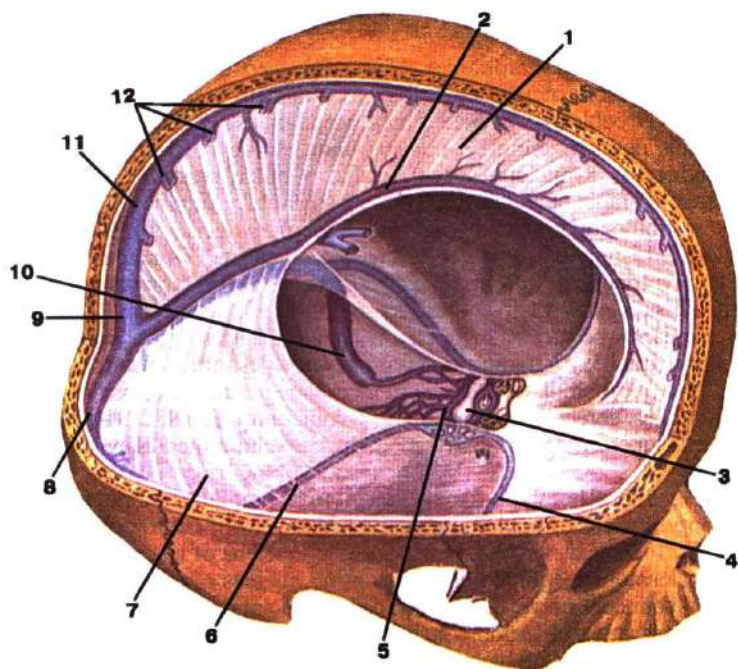
**Малюнок 33.** Nfenticulus quartis et tela choroidea ventriculi quarti. Вигляд зверху.

1-lingula cerebelli; 2-vellum medullare superius; 3-IV ventriculus; 4-pedunculus cerebellaris medius; 5-plexus choroideus ventriculi quarti; 6-tuberculum cuneatum; 7-tuberculum gracile; 8-sulcus intermedius posterior; 9-fasciculus cuneatus; 10-funiculus lateralis; 11-fasciculus gracilis; 12-sulcus medianus posterior; 13-sulcus dorsolateralis; 14-apertura mediana ventriculi quarti; 15-tela choroidea ventriculi quarti; 16-pedunculus cerebellaris superior; 17-nervus trochlearis; 18-colliculus inferior (tecti menescephali); 19-frenulum veli medullaris superioris; 20-colliculus superior (tecti menescephali).

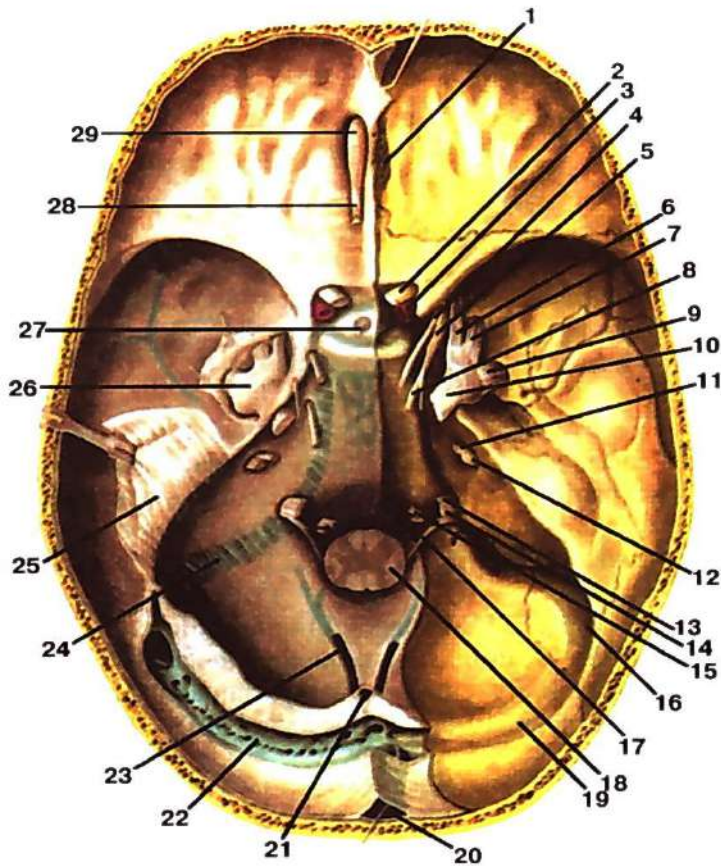


**Малюнок 34.** Fossa rhomboidea. Проекція ядер черепних нервів.

1-nucleus accessorii nervi oculomotorii; 2-nucleus nervi oculomotorii; 3-nucleus nervi trochlearis; 4-nucleus mesencephalicus nervi trigemini; 5-nucleus motorius nervi trigemini; 6-nucleus pontinus nervi trigemini; 7-nucleus nervi abducens; 8-nucleus nervi facialis; 9-nuclei vestibulares et nuclei cochleares; 10-radix nervi facialis; 11-nuclei solivatorii superior et inferior; 12-nervus vestibulocochlearis; 13-nervus glossopharyngeus; 14-nucleus nervi hypoglossi; 15-nervus vagus; 16-nucleus ambiguus; 17-nucleus et tractus spinale nervi trigemini; 18-nervus accessories; 19-nucleus tractus solitarii; 20-nucleus dorsalis nervi vagi; 21-nucleus spinalis nervi accessorii; 22-obex; 23-sulcus medianus posterior; 24-fasciculus gracilis; 25-fasciculus cuneatus; 26-tuberculum gracile; 27-trigonum nervi vagi; 28-sulcus medianus fossae rhom-boidei; 29-striae medullares; 30-vellum medullare inferior; 31-area vestibularis; 32-pedunculus cerebellaris medialis; 33-coliculum facialis; 34-pedunculus cerebellaris superior; 35-eminentia medialis; 36-vellum medullare superius.

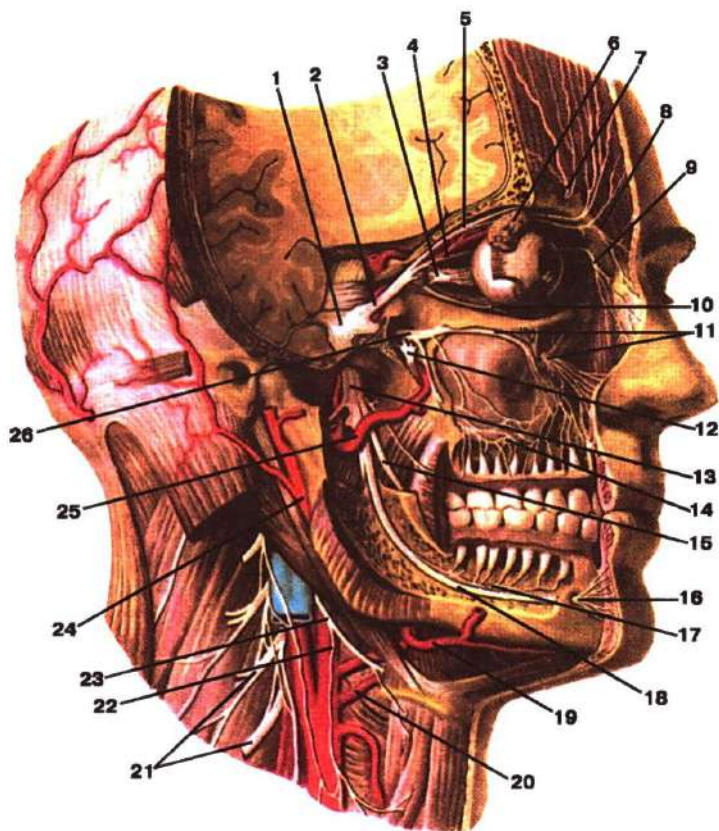


**Малюнок 35.** Dura mater encephali. Пазухи твердої оболони.  
 1-falx cerebri; 2-sinus saggitalis inferior; 3-sirius intercavernosus anterior; 4-sinus sphenoparietalis; 5-sinus intercavernsus posterior; 6-sinus petrosus superior; 7-tentorium cerebelli; 8-sinus transversus; 9-confuens sinuum; 10-sinus sigmoidus; 11-sinus saggitalis superior; 12-v v.superiores cerebri.



**Малюнок 36.** Вихід черепних нервів. Вигляд зверху.

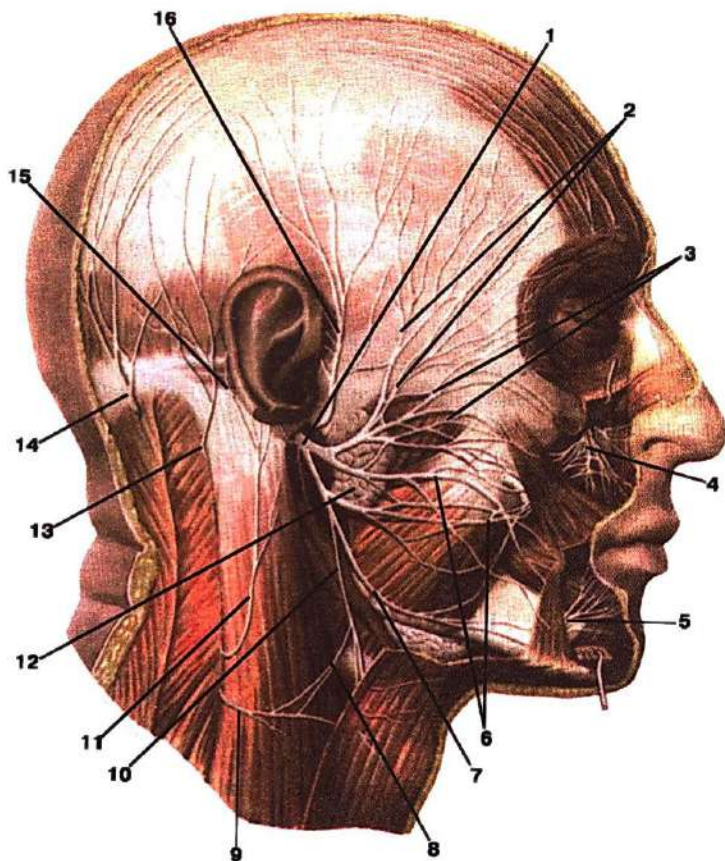
1-lamina ethmoidalis ossis ethmoidale; 2-nervus opticus; 3-arteria corotis interna; 4-nervus ophthalmicus; 5-nervus trochlearis; 6-nervus opticus; 7-nervus maxillaris; 8-nervus abducens; 9-nervus mandibularis; 10-nervus trigeminus; 11-nervus facialis; 12-nervus vestibulocochlearis; 13-nervus glossopharyngeus; 14-nervus vagus; 15-nervus hypoglossus; 16-sulcus sinus sigmoidei; 17-nervus accessorius; 18-medulla spinalis; 19-sulcus sinus transversus; 20-sinus sagittalis superior; 21-sinus rectus; 22-sinus transversus; 23-sinus occipitalis; 24-sinus sigmoideus; 25-dura mater encephali; 26-ganglion trigeminale; 27-infundibulum (hypothalamus); 28-tractus olfactorius; 29-bulbus olfactorius.



**Малюнок 37.** Nervus trigeminus. Вигляд справа.

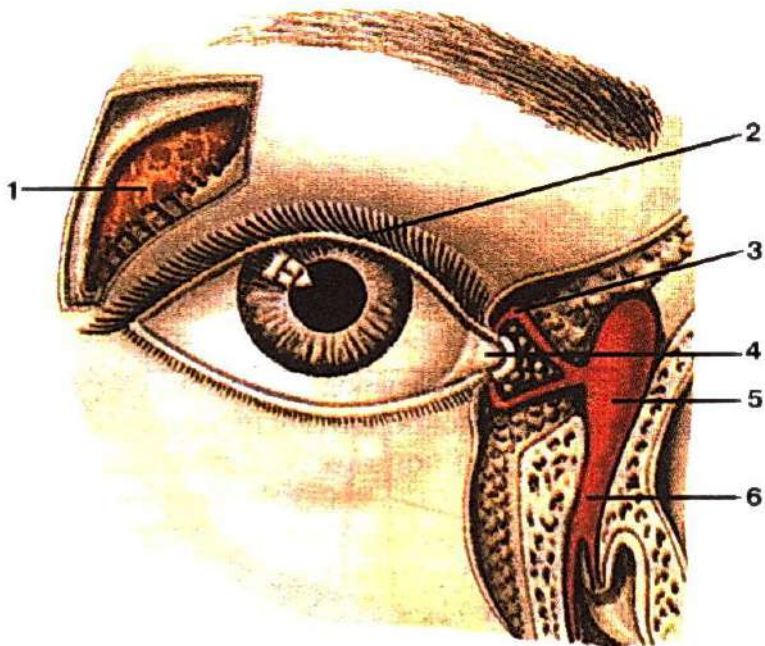
Частина верхньої щелепи, частина нижньої щелепи видалені.

1-ganglion trigeminus; 2-nervus ophtalmicus; 3-ganglion ciliaris; 4-nervus nasolacrimalis; 5-nervus frontalis; 6-glandula lacrimalis; 7-nervus supraorbitalis; 8-nervus supratrochlearis; 9-nervus infratrochlearis; 10-nervus oculo-motorius; 11-nervus infraorbitalis; 12-ganglion pterygopalatinum; 13-nervus mandibularis; 14-plexus dentalis superior; 15-nervus lingualis; 16-nervus mentalis; 17-plexus dentalis inferior; 18-nervus alveolaris inferior; 19-arteria facialis; 20-arteria lingualis; 21-plexus cervicalis; 22-radix superior (ansae cervicis); 23-nervus hypoglossus; 24-arteria corotis externa; 25-arteria maxillaris; 26-nervus maxillaris.

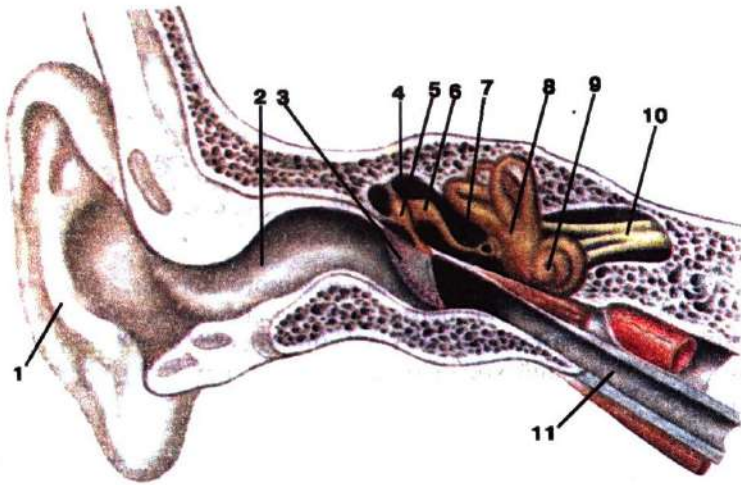


**Малюнок 38.** Nervus facialis. Вигляд справа.

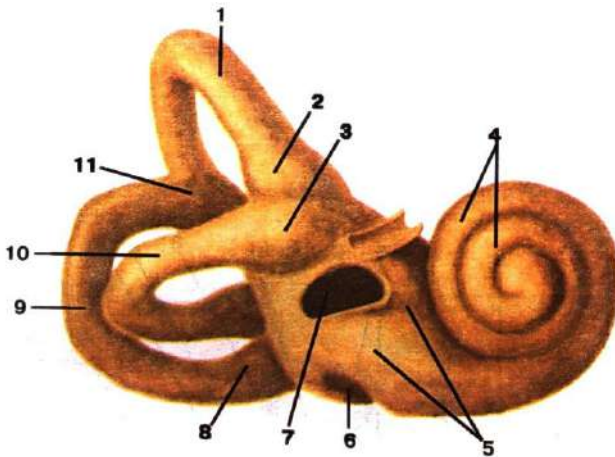
1-n.facialis; 2-rr.temporales; 3-rr.zygomatici; 4-n.infraorbitalis; 5-n.mentalis; 6-rr.buccales; 7-r.marginalis mandibulae; 8-ansa colli superficialis; 9-n.transversus colli; 10-r.colli; 11-n.auricularis magnus; 12-glandulla paro-tis; 13-n.occipitalis minor; 14-n.occipitalis major; 15-n.auricularis posterior (n.facialis); 16-n.auriculotemporalis.



**Малюнок 39.** Apparatus lacrimalis. Вигляд спереду.  
1-glandula lacrimalis; 2-palpebra superior; 3-canaliculus lacrimalis superior; 4-lacus lacrimalis; 5-saccus lacrimalis; 6-ductus nasolacrimalis.

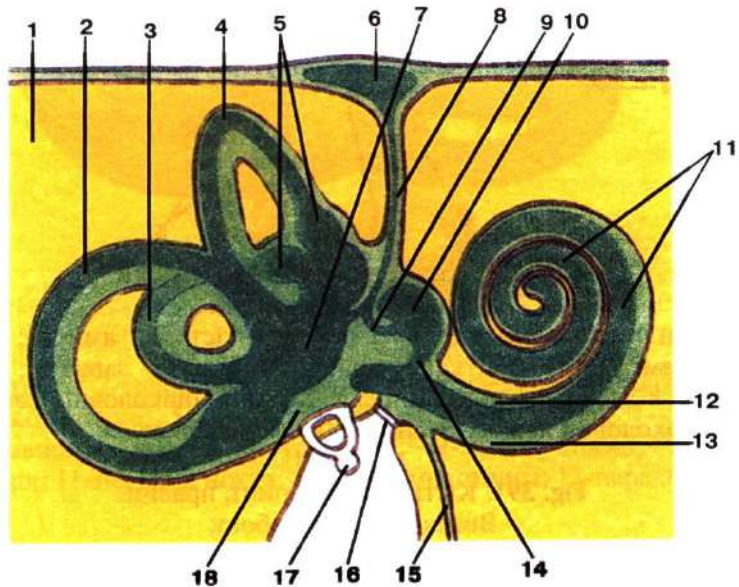


**Малюнок 40.** Organum vestibulocochleare. Фронтальний розріз.  
 1-auricula; 2-meatus acusticus externus; 3-membrana tympani; 4-cavitas tympani; 5-malleus;  
 6-incus; 7-stapes; 8-vestibulum; 9-cochlea; 10-n.vestibulocochlearis; 11-tuba auditiva.



**Малюнок 41.** Кістковий лабіринт, правий. Вигляд спереду і збоку.  
 1-canalis semicircularis anterior; 2-ampulla ossea anterior; 3-ampulla ossea lateralis;  
 4-cochlea; 5-vestibulum; 6-fenestra cochleae (fenestra rotundum); 7-fenestra vestibuli  
 (fenestra ovale); 8-ampulla ossea posterior; 9-canalis semicircularis posterior; 10-canalis  
 semicircularis lateralis; 11-crus osseum commune.





**Малюнок 42.** Кістковий і перетинчастий лабіринти. Схема.

1-substantia ossea pyramidis ossis temporalis; 2-ductus semicircularis posterior; 3-ductus semicircularis lateralis; 4-ductus semicircularis anterior; 5-ampullae ductuum semicircularium; 6-saccus endolymphaticus; 7-utricleus; 8-ductus endolymphaticus; 9-ductus utriculosaccularis; 10-sacculus; 11-ductus cochlearis; 12-scala vestibuli; 13-scala tympani; 14-ductus reuniens; 15-canalculus spiralis cochleae; 16-membrana tympani secundaria; 17-stapes; 18-vestibulum.

## ТОПОГРАФІЧНА АНАТОМІЯ

З точки зору топографічної анатомії голова підрозділяється на два відділи: мозковий та лицевий (вісцеральний). Їх розмежовує лінія, що проходить від надперенісся по надочноймковому краю, виличній дузі до зовнішнього слухового ходу.

Мозковий відділ поділяється на склепіння та основу черепа. На склепінні розміщені: лобово-тім'яно-потилична ділянка (непарна) та парні скроневі і соскоподібні ділянки. В лицевому відділі виділяють передню та бічні ділянки. В передній знаходяться: очноймкові ділянки, носова ділянка, ротова ділянка, підборідна ділянка. В бічній розміщені: привушно-жувальна і щічна ділянки (Мал. 43).

### **Лобово-тім'яно-потилична ділянка**

Межі:

- спереду – надочноймковий край лобової кістки;
- ззаду – зовнішній потиличний виступ та верхня каркова лінія;
- з боків (латерально) – верхня скронева лінія.

Шари:

Шкіра товста, вкрита волоссям, містить потові та сальні залози. Затискання вивідних протоків сальних залоз викликає утворення атером, що часто нагнивають, а запалення волосяних мішечків призводить до появи фурункулів та карбункулів. Завдяки вертикально розміщеним сполучнотканинним перебіркам шкіра міцно зростається з підшкірним прошарком, т. ерісганіус та апоневротичним шоломом. Сполучнотканинні перебірки поділяють підшкірний прошарок на окремі комірки, що заповнюються грудочками жирової тканини. Тому гематоми цієї ділянки на вигляд обмежено припухлі (Мал. 44).

В підшкірному прошарку лобової ділянки розміщені: а. supratrochlearis і а. supraorbitalis, гілки а. ophthalmica із системи внутрішньої сонної артерії.

А. supratrochlearis виходить з очної ямки через incisura frontalis в лобову ділянку в точці перетину margo supraorbitalis з вертикальною лінією, проведеною через присерединний кут ока.

Надочноймкова артерія (а. supraorbitalis) виходить з очної ямки через foramen (або incisura) supraorbitalis на межі середньої та присерединної третини margo supraorbitalis. А. supraorbitalis і а. supratrochlearis анастомозують між собою та з а. temporalis superficialis (із системи а. carotis externa). Відведення венозної

крові відбувається по одноіменних венах, що вливаються в *v. angularis*.

Судини супроводжують одноіменні нерви, гілки *n. frontalis* від *n. ophthalmicus*, що іннервують шкіру цієї ділянки. Тут також проходить *rr. temporales* від *n. facialis*, які іннервують *venter frontalis m. epicranii* та *m. orbicularis oculi*, тому пошкодження їх викликає лагофтальм ("заяче око") – око відкрите і спостерігається сльозотеча.

Відвідні лімфатичні судини з лобової ділянки спрямовані в *nodi lymphatici parotidei superficialis et profundi* (Мал. 45).

В тим'яній ділянці в підшкірному прошарку проходять:

*A. temporalis superficialis* – кінцева гілка зовнішньої сонної артерії. Розміщується спереду від козелка вушної раковини, де вона може бути притиснута до кістки для тимчасового припинення кровотечі.

*V. temporalis superficialis* супроводжує одноіменну артерію. Вливається в *v. retromandibularis* та приймає *v. emissaria parietalis*.

*N. auriculotemporalis*, гілка *n. mandibularis* супроводжує поверхневу скроневу артерію, розміщується спереду від судин.

Відведення лімфи відбувається в *nodi lymphatici retroauricularis* (Мал. 46).

В підшкірному прошарку потиличної ділянки проходить: *a. auricularis posterior* та *a. occipitalis*, гілки задньої групи зовнішньої сонної артерії.

*A. auricularis posterior* проекується на шкірний покрив на задньому краю прикріплення вушної раковини.

*A. occipitalis* проекується посередині відстані між соскоподібним відростком та зовнішнім потиличним виступом.

Артерії супроводжують одноіменні вени, що вливаються в *v. jugularis externa*.

Шкіру потиличної ділянки іннервують великий та малий потиличні нерви.

*N. occipitalis major*, задня гілка другого шийного нерва, супроводжує потиличну артерію.

*N. occipitalis minor*, із шийного сплетення, проходить на 3 см дозадку від прикріплення вушної раковини. На рівні соскоподібного відростка розміщується біля заднього краю груднино-ключично-соскоподібного м'яза.

*N. auricularis posterior*, гілка *n. facialis*, проходить в підшкірному прошарку дозадку вушної раковини, іннервує

одноіменний м'яз та *venter occipitalis m. epicranii*.

Відвідні лімфатичні судини впадають в *nodii lymphatici occipitales* (Мал. 47).

Зупиняючи свою увагу на особливостях кровопостачання ділянки, слід відзначити таке:

1 Наявність великої кількості анастомозів між названими артеріями, що сприяє хорошій регенерації пошкоджених тканин. Тому рани голови загоюються значно швидше, ніж інших ділянок тіла, що менше постачаються кров'ю. Ця обставина також надає можливість до приживлення шматків скальпованих ран м'яких тканин голови.

2 Кровопостачання ділянки відбувається за рахунок гілок внутрішньої та зовнішньої сонних артерій. Дякуючи анастомозам між гілками цих артерій, при недостатньому кровопостачанні мозку за рахунок основного шляху формується обхідний колатеральний шлях течії крові із зовнішньої сонної артерії у внутрішню сонну артерію, що живить головний мозок. У нормі потік крові по надблоковій артерії (*a. supratrochlearis*) спрямовується від черепа в басейн зовнішньої сонної артерії. В результаті стенозу чи оклюзії внутрішньої сонної артерії переважає ретроградне направлення. Це чітко можна побачити при ультразвуковій доплерографії, з допомогою якої визначають, в якому напрямку рухається кров.

3 Судини проходять в підшкірному прошарку над апоневрозом, тому вони часто травмуються.

4 Адвентиція судин фіксується до фіброзних перетинок, тому судини при пошкодженні склепіння черепа не спадаються (зіяють) та дають сильну кровотечу.

5 Судини спрямовані радіально, від периферії до тім'я. Цю обставину необхідно враховувати при проведенні розрізів м'яких тканин.

6 Пошкоджена судина не виступає в рану, тому її важко захопити звичайним кровоспинним затискачем. З цією метою застосовують спеціальні нейрохірургічні затискачі з загостреними кінцями, при цьому один кінець затискача накладають на край апоневротичного шолома, а інший – на стінку судини.

Стосовно відведення венозної крові варто звернути увагу на те, що вени голови розміщуються у три поверхи:

І Поверхневий – вени покривів; супроводжують одноіменні артерії. Забезпечують відведення венозної крові в лицеву,

занижньощелепну (*v. retromandibularis*) та зовнішню яремну вену.

II Середній поверх – внутрішньокістковий. Це вени губчастки кісток склепіння черепа.

III Глибокий поверх – внутрішньочерепний. Це пазухи, розміщені між двома листками твердої оболонки.

Всі три поверхи поєднані між собою з допомогою випускних вен – *venae emissariae*.

Найбільші з них: *v. emissaria parietalis* поєднує *sinus sagittalis superior* з *v. temporalis superficialis*; *v. emissaria occipitalis* поєднує *sinus transversus* із *vv. occipitales*; *v. emissaria mastoidea* поєднує *sinus sigmoideus* із *v. auricularis posterior*.

Наявність зв'язків між поверхневими та глибокими венами полегшує відведення крові від мозку при підвищеному внутрішньочерепному тиску чи при перешкоді відведення крові по основному шляху. Поруч з цим може сприяти проникненню інфекції при пораненнях або захворюваннях м'яких тканин покрову черепа (фурункул) в кістку з розвитком остеомієліту, на тверду оболонку з розвитком менінгіту, абсцесу мозку, синустромбозу та ін. Такий ретроградний (тобто в зворотньому напрямку) потік крові з розповсюдженням інфекції можливий у зв'язку з відсутністю в стінці вен голови клапанів.

Наступний шар – надчерепний м'яз, лобове та потиличне черевця якого поєднує апоневротичний шолом. Цей шар сполучнотканинними перекладками міцно пов'язаний зі шкірою. Таким чином, шкіра, підшкірний прошарок та надчерепний апоневроз складають єдине ціле та входять до складу шматків при скальпованих ранах голови.

Під апоневротичним шоломом розміщується підапоневротичний прошарок, що не має перетинок. Завдяки міцним зв'язкам шкіри з надчерепним апоневрозом з одного боку, а з іншого – розпушеного зв'язку надчерепного апоневрозу з окістям, можливі скальповані рани в ділянці склепіння черепа. Гематоми та гнійні процеси в підапоневротичному прошарку мають вигляд розповсюдженого набухання та займають всю поверхню склепіння черепа.

Наступний шар – окістя. Міцно поєднане з кісткою в ділянці швів та розпушено на інших ділянках. При оперативних втручаннях до окістя варто відноситись дуже обережно, тому що в ньому розміщені судини, які живлять *lamina externa*. Децю глибше окістя розміщується підокісний прошарок, дякуючи якому

окістя легко відшаровується, а гематоми обмежуються лінією кісткових швів і локалізуються в межах окремої кістки. Підокісні гематоми порушують кровопостачання кісток та можуть призвести до змертвіння (некрозу) зовнішньої пластинки склепіння черепа, і тому вони підлягають якнайшвидшому видаленню. Всі клітковинні прошарки лобово-тім'яно-потиличної ділянки пов'язані одне з одним, дякуючи анастомозам зовнішніх вен, пазух твердої оболони та вен губчастки через випускні вени, і можуть утворювати шляхи поширення запальних процесів.

Кісткову основу ділянки утворюють лобова, потилична та двітім'яні кістки, щільно з'єднані між собою синдесмозами (шви). Кістки плоскі, зовнішня їх поверхня гладенька з багаточисельними отворами для судин. Внутрішня поверхня шорстка, має борозни та заглибини від прилеглих до неї артерій, пазух твердої оболонки, павутинних зернистостей та мозкових звинин.

Кістки черепа складаються з трьох шарів: *lamina externa*, зовнішня пластинка, складається зі щільної кісткової речовини; другий шар – *diploe* – губчастка, в якому всередині каналів губчастки (канал Бреше) розміщені вени губчастки – *vv. diploicae*.

При переломах кісток черепа з названих вен дуже часто виникає значна кровотеча, для припинення якої застосовують спеціальні методи (зкусання країв кістки, втирання пасти на основі воску чи парафіну, штифтування кістковими відламками).

Третій шар поданий внутрішньої пластинкою – *lamina interna*. Вона більш тонка та хрупка, і тому має назву склоподібної – *lamina vitrea*. При травмах черепа вона пошкоджується частіше за зовнішню і утворює при цьому осколки, що нерідко пошкоджують судини твердої оболонки та речовину мозку, викликаючи при цьому утворення епідуральних та субдуральних гематом. Кістки черепа повільно регенерують, тому на рентгенограмах кісток на місці колишнього перелому завжди можна спостерігати кісткові дефекти.

У лобовій ділянці між зовнішньою та внутрішньою пластинками розміщена лобова пазуха.

Необхідно враховувати, що поранення лобової ділянки з пошкодженням кістки може повторно інфекуватися з порожнини носа.

### **Скронева ділянка**

Межі:

- зверху та ззаду – верхня скронева лінія;

- знизу – вилична дуга;
- спереду – лобовий відросток виличної кістки та виличний відросток лобової кістки.

Шари:

Шкіра тонка, вкрита волоссям, іннервується *n. auriculotemporalis*, *n. zygomaticotemporalis* та *n. occipitalis minor*. Підшкірний прошарок незначний. В ньому розміщуються:

*Mm. auricularis anterior et superior*, які іннервуються *rr. temporales* лицевого нерва.

*A. temporalis superficialis*, яку супроводжують одноіменна вена та *n. auriculotemporalis*.

Біля зовнішнього краю очної ямки проходить *n. zygomaticotemporalis*, гілка *n. zygomaticus* від *n. maxillaris*. Позаду вушної раковини проходить *a. auricularis posterior* (від системи *a. carotis externa*), одноіменна вена та *n. occipitalis minor*.

Поверхнева фасція являє собою продовження надчерепного апоневрозу і має вигляд тонкої пластинки. Вона утворює фасціальну піхву для м'язів вушної раковини, судин та нервів.

Власна фасція, або скроневи́й апоневроз, не доходячи до виличної дуги, розгалужується на поверхневу і глибоку пластинки. Поверхнева прикріплюється до зовнішнього краю скроневої дуги, глибока – до її внутрішнього краю.

Між пластинками розміщується міжапоневротичний скроневи́й простір, в жировому прошарку якого проходять *a. temporalis media*, одноіменна вена та *n. zygomaticotemporalis*.

Під глибокою пластинкою власної фасції на скроневому м'язі розміщується третій шар жирової клітковини – підапоневротична клітковина, яка позаду виличної дуги переходить в жирове тільце щоки (Біша). Гематоми та нагноєння підапоневротичного простору можуть опускатися вниз, поширюючись на бічну ділянку обличчя і навпаки.

*M. temporalis* заповнює скроневу ямку і прикріплюється до вінцевого відростка. Під скроневи́м м'язом розміщується глибокий кістково-м'язовий клітковинний простір скроневої ділянки. Він вміщує глибокі скроневі судини та нерви: *a. temporalis profunda* (гілка *a. maxillaris*), *n. temporalis profundus* (гілка *n. mandibularis*). Глибше розміщене окістя, а під ним – підокісний прошарок, який слабо виражений, але при глибоких флегмонах скроневої ділянки на нього може поширюватися запальний процес. Гній глибоких флегмон може проникати вниз у підскроневу та крилопіднебінну ямку, а потім через *fissura*

orbitalis inferior в орбіту і мати зв'язок зі скронево-крилоподібним простором бічної ділянки обличчя.

Кісткову основу ділянки складають: велике крило клиноподібної кістки, луска скроневої кістки, невеликі частки лобової та тім'яної кісток. Губчастка кісток розвинена слабо, а в лусці скроневої кістки відсутня. На внутрішній поверхні луски скроневої кістки розміщується *sulcus arteriosus*, в якій залягає серединна оболонкова артерія. Пошкодження артерії може призвести до утворення епідуральних гематом.

### **Ділянка соскоподібного відростка**

Межі:

- спереду – лінія прикріплення вушної раковини;
- зверху – лінія, що відповідає продовженню виличної дуги;
- знизу та з боків – відповідає обрису соскоподібного відростка, який можна обмацати через шкірний покрив.

Шари:

Шкіра тонка. В задньому відділі ділянки покрита волоссям. Щільно зростається з глибше розміщеними тканинами.

У підшкірному прошарку розміщені: *a. auricularis posterior*; *v. auricularis posterior*; лімфатичні судини та вузли (*nodī lymphaticī*, які збирають лімфу від вушної раковини та тім'яної ділянки); *m. auricularis posterior*, який іннервується *n. auricularis posterior*, гілка *n. facialis*.

Поверхнева фасція утворює піхву для *m. auricularis posterior*.

Власна фасція являє собою продовження апоневротичного шолома. Вона продовжується на шию, де формує піхву для груднино-ключично-соскоподібного м'яза, трапецієподібного м'яза та заднього черевця двочеревцевого м'яза. Між трапецієподібним м'язом та заднім черевцем двочеревцевого м'яза розміщена фасціально-клітковинна щілина, яка переходить в бічний трикутник шиї та в піхву груднино-ключично-соскоподібного м'яза і може бути шляхом поширення гною при Бекольдівському мастоїдиті. Проявляється припухлістю та болючістю в ділянці шиї.

Окістя міцно зростається з кісткою, особливо в місцях прикріплення м'язів (*m. sternocleidomastoideus*, *m. splenius capitis*, *m. longissimus capitis*, *venter posterior m. digastrici*).

Підокісний прошарок розвинений слабо.

Соскоподібний відросток скроневої кістки розміщений позаду та донизу від зовнішнього слухового ходу. За формою він нагадує конус, основою повернений догори, його бічні поверхні



шорсткі. Посередині розміщена гладенька поверхня, що отримала назву трепанаційного трикутника Шипо. Трикутник обмежований: спереду – вертикальною лінією, що проводиться по задньому краю зовнішнього слухового ходу від верхівки соскоподібного відростка через *spina suprameatica* (ость Генле); ззаду – гребінь соскоподібного відростка, *crista mastoidea* (місце прикріплення *m. sternocleidomastoideus*); зверху – горизонтальна лінія, що являє собою продовження виличної дуги (Мал. 48).

Всередині соскоподібного відростка знаходяться кісткові комірочки (*cellulae mastoideae*), верхня частина яких утворює соскоподібну печеру – *antrum mastoideum*. Печера через *aditus ad antrum* сполучається з барабанною порожниною, відкриваючись в надбарабанний закуток – *recessus epitympanicus*. В останньому розміщена головка молоточка та коваделко.

В *antrum mastoideum* відкриваються всі комірочки соскоподібного відростка. Соскоподібні комірочки вкриті слизовою оболонкою, що проникає сюди з барабанної порожнини.

Таким чином, барабанна порожнина та її додаткові порожнини утворюють єдину повітроносну систему, що заповнюється повітрям через слухову (Євстахієву) трубу – *tuba auditiva*.

При запаленні середнього вуха (отит) запальний екссудат не може виходити через внутрішній отвір слухової труби, тому що останній відносно вузький та в результаті набряку слизової оболонки його краї прилипають один до одного. В результаті цього в порожнині середнього вуха утворюється закритий простір, в якому накопичується гнійний екссудат. При значному накопиченні екссудату він спрямовується через *aditus ad antrum* в печеру та поширюється по комірках соскоподібного відростка – виникає мастоїдит. Видалити гній з середнього вуха можливо через задню стінку барабанної порожнини, розітнувши *antrum mastoideum*, яка проектується в межах трикутника Шипо.

Зовнішня стінка соскоподібної печери має товщину приблизно 1,5 – 2 см. Внутрішня стінка відмежовує печеру від *sulcus sigmoideus* і розміщеної тут сигмоподібної пазухи. Верхня стінка соскоподібної печери є продовженням *tegmen tympani* (покрівлі барабанної порожнини) і відмежовує останню від середньої черепної ямки. Дещо наперед від печери розміщується бічний півколовий канал і лицевий нерв.

Таким чином, гнійний екссудат з барабанної порожнини може

проникати в *antrum mastoideum* і далі, пошкоджуючи внутрішню стінку соскоподібної печери, в порожнину черепа або в сигмоподібну пазуху, викликати загрозливі ускладнення – менінгіт, сепсис, тромбофлебіт сигмоподібної пазухи, який клінічно проявиться синдромом Мак-Кензі (дисфагія, афонія, кривошия) в результаті пошкодження IX, X та XI пар черепних нервів.

В усіх перелічених випадках проводять трепанацію соскоподібного відростка. Можливе проникнення гною в лоно груднино-ключично-соскоподібного м'яза та в ділянку бічного трикутника шиї (Бецольдівський мастоїдит) з утворенням флегмон шиї.

### **Оболонки головного мозку**

Зсередини порожнина черепа вистилається твердою оболонкою головного мозку, яка легко відшаровується від кісток покрівлі черепа і міцно зростається з кістками основи черепа. Тому при травмах черепа епідуральні гематоми більш поширені в ділянці покрівлі черепа.

Тверда оболонка складається з двох листків, між якими знаходиться незначний тканинний прошарок, судини та нерви. Цю особливість будови твердої оболонки використав Н.Н.Бурденко для усунення дефекту при пошкодженні пазухи.

Від твердої оболонки відходять відростки: серп великого мозку, намет мозочка, серп мозочка. Відростки проникають в щілини мозку, відмежовуючи його частини одну від одної.

Намет мозочка розміщений в горизонтальній площині. Він проникає в поперечну щілину великого мозку та відмежовує потиличні частки від мозочка, прикріплюється по краях *sulcus sinus transversus*, вдовж верхнього краю пірамід скроневих кісток і досягає передніх нахилених відростків клиноподібної кістки. Передній, вільний край намету мозочка має посередині пахіонову вирізку (*incisura tentorii*), через яку проникає стовбур мозку. В тенторіальну щілину можлива дислокація (переміщення) великого мозку при різкому пониженні тиску ліквору та стисненні стовбура мозку, де локалізуються життєво важливі центри дихання та кровообігу (серцево-судинні). Тому при люмбальних пункціях небажано випускання значної кількості ліквору.

У розщепленнях твердої оболонки знаходяться пазухи, в які відводиться венозна кров від головного мозку.

Пазухи знаходяться в тісному зв'язку з венами губчастки,

зовнішними венами покривлі та основи черепа. Стінки пазух щільні, міцно натягуються та не мають клапанів. Така особливість будови пазух забезпечує вільне відведення венозної крові від головного мозку незалежно від коливань внутрішньочерепного тиску. При пошкодженнях стінки пазухи зяють, не змикаються, спричинюючи значну кровотечу. В зв'язку з цим особливе значення для нейрохірургів мають верхня стрілова та печериста пазухи.

Верхня стрілова пазуха розміщена вдовж верхнього краю *falx cerebri* на відстані від півнячого гребеня лобової кістки до внутрішнього потиличного виступу в одноіменній борозні склепіння черепа і впадає в поперечну пазуху, частіше в праву. Верхня стрілова пазуха з'єднується з венами носа через *foramen caecum*. Тому при хронічних запальних процесах порожнини носа можливе розповсюдження інфекції на верхню стрілову пазуху. Через *v. emissaria parietalis* вона сполучається з *v. temporalis superficialis*, а завдяки вені Тролара – з печеристою пазухою.

З боків верхньої стрілової пазухи між листками твердої оболонки знаходяться бічні затоки – кров'яні озера, невеликі за розміром венозні порожнини, які сполучаються з просвітом пазухи. В бічні затоки впадають вени твердої оболонки, поверхневі вени великого мозку, вени губчастки і павутинні (пахіонові) зернистості. Відхилення пазухи вправо чи вліво, розгалуження пазухи, наявність кров'яних озер необхідно враховувати при трепанації черепа або при нанесенні фрезових отворів.

На основі черепа, справа і зліва від турецького сідла розміщена парна печериста пазуха. Обидві пазухи з'єднані між собою з допомогою передньої та задньої міжпечеристих пазух. В результаті цього в ділянці турецького сідла утворюється *sinus circularis* – кільце Ridley.

В печеристу пазуху впадають вени очної ямки – *v. ophthalmica superior et inferior*, які відводять кров від лобової ділянки, порожнини носа, очного яблука та *sinus sphenoparietalis*. Завдяки очноямковим венам печериста пазуха сполучається з крилоподібним венозним сплетенням та венами лица. Так, верхня очна вена анастомозує з венами лица через кутову вену, а нижня очна вена має зв'язок з *v. profunda faciei*, що з'єднує *plexus pterygoideus* з *v. facialis*. Крім того, печериста пазуха сполучається з *plexus pterygoideus* через *plexus venosus*

foraminis ovalis та v. emissarium foraminis laceri.

Наявність перелічених зв'язків пояснює швидке поширення інфекції від м'яких тканин черепа в sinus cavernosus з розвитком тяжких ускладнень – гнійного менінгіту, сепсису, абсцесу мозку.

На поперечному розрізі печериста пазуха має форму трикутника. В її верхній стінці проходять n. oculomotorius та n. trochlearis. В бічній стінці – n. ophthalmicus. Через пазуху проходить n. abducens та a. carotis interna.

При тромбозі печеристої пазухи виникає синдром Фуа – повна офтальмоплегія (параліч м'язів очного яблука) як результат пошкодження III, IV і VI пар черепних нервів. Спостерігається екзофтальм (випуклість очного яблука, набряк повік, птоз (опущення верхньої повіки), нерухомість очного яблука). Пошкодження пазухи супроводжується пульсуючим екзофтальмом. Печериста пазуха з'єднується з верхньою стріловою пазухою та поперечною пазухою завдяки венам Тролара та Лаббе. Вена Тролара (v. anastomotica superior) з'єднує v. cerebri media superficialis з sinus sagittalis superior, а вена Лаббе (v. anastomotica inferior) – v. cerebri media superficialis з sinus transversus. Наявність перелічених зв'язків дозволяє проводити перев'язку верхньої стрілової пазухи в її задніх відділах.

Основним джерелом кровопостачання твердої оболонки є a. meningea media (гілка a. maxillaris). Вона проникає в порожнину черепа через foramen spinosum, лягає на мозкову поверхню великого крила клиноподібної кістки, тім'яну кістку та лускоподібну частину скроневої кістки в спеціальну кісткову борозну (sulci a. meningeae). Артерія розгалужується на лобову, або передню, та тім'яну, або задню, гілки.

Передня гілка прямує догори, утворюючи дугу опуклістю наперед, задня прямує дозад та догори, як варіант може прямувати горизонтально (Мал. 49).

Артерія проходить в товщі твердої оболонки ближче до її зовнішнього листка. Судину важко захопити кровоспинним затискачем, тому при її пошкодженні обидва кінці перев'язуються з прошиванням зовнішнього та внутрішнього листків твердої оболонки під судиною. Артерію супроводжують дві вени. Передня гілка або сама артерія в точці pterion (місце з'єднання лобової, тім'яної, скроневої та клиноподібної кісток) розміщуються в кістковому каналі. Цю обставину необхідно враховувати при виконанні фрезових отворів під час трепанації

черепа.

Пошкодження а. *meningea media* та її гілок нерідко супроводжується утворенням епідуральних і субдуральних гематом.

Хід передньої гілки відповідає положенню передцентральної борозни, в якій локалізуються рухові центри мозкової кори, а хід задньої гілки – положенню скроневої частки. Ці дані важливі для діагностики епідуральних гематом. В результаті перелому кісток покрівлі черепа кров накопичується між кісткою та твердою оболонкою, відшаровує її від кістки і стискує мозок, викликаючи утворення вогнищевих симптомів.

Про наявність внутрішньочерепної гематоми свідчать:

1 Мідріаз – розширення зіниці ока на половині гематоми, тобто спостерігається анізокорія (неоднакові розміри зіниць правого та лівого ока) – причиною є травма мозку і виключення парасимпатичних волокон, що проходять в складі III пари черепних нервів. Мідріаз супроводжується птозом (опущення верхньої повіки).

2 Геміпарез – парез м'язів однієї половини тулуба на протилежному від гематоми боці. Причиною є стиснення рухової зони мозкової кори та перехід пірамідних шляхів на протилежний бік на рівні довгастого мозку.

3 Брадикардія – зменшення кількості серцевих скорочень за хвилину. Виникає в результаті травми стовбуру, набряку та гіпоксії мозку, підвищення тонузу блукаючого нерва.

4 Наявність "світлого проміжку". В міру збільшення гематоми поступово пригнічується свідомість.

Іннервація твердої оболонки головного мозку відбувається за рахунок гілок трійчастого нерва (*r. tentorius* від *n. ophthalmicus*, *r. meningeus medius* від *n. maxillaris*, *r. meningeus* від *n. mandibularis*, яка проникає в порожнину черепа через *foramen spinosum*), а також *r. meningeus* від *n. vagus*, яка проникає в порожнину черепа через *foramen jugulare*.

Під твердою оболонкою розміщена павутинна оболонка головного мозку – *arachnoidea mater*. Між павутинною та твердою оболонками знаходиться підтвердооболонний (субдуральний) простір – *spatium subdurale*. Він містить поверхневі вени мозку, що впадають в пазухи твердої оболонки. При пошкодженні цих вен виникають субдуральні гематоми. На відміну від епідуральних гематом вони більш поширені та наростають поступово. *Arachnoidea* являє собою тонку, прозору

оболонку, яка обвиває мозок, не проникаючи в борозни. Вона переходить з однієї звивини на іншу, утворюючи з глибше розміщеною м'якою оболонкою підпаутинний (субарахноїдальний) простір, в якому міститься спинномозкова рідина.

Загальна кількість спинномозкової рідини (ліквору) у дорослих коливається від 100 до 150 мл. Тиск ліквору в положенні лежачи дорівнює 120 – 150 мм вод'яного стовпа. При вимірюванні тиску в положенні сидячи його величина сягає 200 – 250 мм вод'яного стовпа. Тиск спинномозкової рідини та її склад вивчають під час поперекового проколу (люмбальна пункція). Для оцінювання ступеня прохідності підпаутинного простору головного і спинного мозку при пухлинах чи інших захворюваннях, що викликають його компресію, проводять ліквородинамічні проби Квеккенштедта (стиснення внутрішніх яремних вен підвищує тиск в 2 – 3 рази) та Стукея (стиснення нижньої порожнистої вени через передню черевну стінку та застій крові в венах спинного мозку підвищує тиск у 1,5 – 2 рази).

Названі проби, коли вони мають від'ємний знак, тобто не дають підвищення тиску, свідчать про наявність патологічного процесу.

При симптомі Квеккенштедта стиснення однієї яремної вени може призводити до підвищення тиску, а стиснення іншої – не призводить до його підвищення. У цьому випадку має місце обтурація яремної вени, поперечної чи сигмоподібної пазухи на половині, де тиск не підвищується.

Основна кількість ліквору виробляється судинними сплетеннями бічних шлуночків великого мозку. З бічних шлуночків спинномозкова рідина потрапляє в III шлуночок через мішлуночкові отвори – *foramina interventricularia* (Monro). З порожнини III шлуночка через водопровід мозку (Сільвієв водопровід) потрапляє в IV шлуночок. З IV шлуночка через отвори в судинній оболоні (центральний, непарний – Маженді та бічні парні – Лушки в довгасто-мозочкову цистерну, яка безпосередньо продовжується в підпаутинний простір спинного мозку.

Надлишкове накопичення спинномозкової рідини в порожнині черепа має назву гідроцефалія. Вона може виникати як результат порушення відтоку ліквору при різних захворюваннях (пухлини, запальний процес та ін.); дуже часто виникає в результаті травм під час пологів.

## **Бічна ділянка лица**

Межі:

- зверху – вилична дуга та нижній край очної ямки;
- знизу – нижній край основи нижньої щелепи;
- спереду – носо-губна та носо-щічна складки;
- ззаду – задній край гілки нижньої щелепи.

Бічна ділянка лица з допомогою лінії, проведеної по передньому краю жувального м'яза, поділяється, в свою чергу, на щічну та привушно-жувальну ділянки.

### **Щічна ділянка**

Пошарова характеристика.

Шкіра тонка, рухлива, з великою кількістю потових та сальних залоз, насичена великою кількістю кровоносних і лімфатичних судин, а також нервовими закінченнями.

В підшкірному прошарку розміщені мімічні м'язи, лицьова артерія і вена, гілки трійчастого і лицьового нервів, лімфатичні судини та протока привушної слинної залози (Мал. 50).

Поверхнева фасція утворює фасціальні піхви для мімічних м'язів і судинно-нервових утворів лица.

Мімічні м'язи починаються від кісток і вплітаються в шкіру, утворюючи складки (зморшки), що є орієнтиром при оперативних втручаннях. При проведенні оперативних втручань на обличчі розрізи шкіри проводять по ходу складок, і в такому випадку післяопераційні рубці будуть малопомітними.

Між мімічними м'язами розміщені лицева артерія і вена.

*A. facialis* виходить на обличчя біля переднього краю *m. masseter*, огинаючи край нижньої щелепи. Тут вона може бути притиснена до кістки з метою тимчасового припинення кровотечі при пораненнях обличчя. Артерія прямує до кута рота, розміщуючись на 1 – 2 см назовні. Звідси вона підіймається до присерединного кута ока, проходячи між *m. buccinator* et *m. zygomaticus major*, і має назву *a. angularis*, анастомозує з *a. dorsalis nasi* від *a. ophthalmica*. Утворюється анастомоз між двома системами: системою зовнішньої сонної артерії (*a. angularis*) та внутрішньої сонної артерії (*a. dorsalis nasi*). На своєму шляху *a. facialis* віддає гілки до нижньої та верхньої губи (*aa. labialis inferiores et superiores*). Лицева артерія супроводжується лицевою веною, *v. facialis*. Остання починається біля присерединного кута ока як кутова вена, *v. angularis*, анастомозує з очними венами (*vv. ophthalmica superior et inferior*). Обминаючи край основи нижньої щелепи,

з'єнується з занижньощелепною веною, *v. retromandibularis*. В результаті цього з'єднання утворюється спільна лицева вена, *v. facialis communis*, яка впадає у внутрішню яремну вену, *v. jugularis interna*.

Лицева вена поєднана анастомозами з *vv. ophthalmicae* і *sinus cavernosus*, а через *v. faciei profunda* (Среселі) – з крилоподібним сплетенням, *plexus pterygoideus*. Перелічені анастомози мають важливе значення при поширенні запальних процесів на обличчі. У тих випадках, коли лицева вена або її притоки тромбовані (тромбофлебіт) чи стиснені запальним інфільтратом (фурункул), можлива ретроградна течія крові з *v. facialis* у *v. angularis*, а потім у *v. ophthalmica inferior* і *sinus cavernosus*, або з *v. facialis* у *v. faciei profunda*, *plexus pterygoideus*, через *v. emissaria foraminis laceri* у *sinus cavernosus*. Септичний ембол, проникаючи в печеристу пазуху, викликає "синус-тромбоз", менінгіт, абсцес мозку, сепсис. Прогноз при таких ускладненнях надто небезпечний (Мал. 52).

Власна фасція є продовженням скроневого апоневрозу. Вона поділяється на поверхневий та глибокий листки. Поверхневий листок формує піхву для жирового тіла щоки, а глибокий листок власної фасції переходить в *fascia buccopharyngea*, продовжуючись в *fascia pharyngobasillaris*. Жирове тіло щоки (Біша), *corpus adiposum buccae*, оточується власною капсулою і розміщене біля переднього краю жувального м'язу. Досередини від жирового тіла щоки знаходиться зовнішня поверхня щічного м'язу. Зовні та спереду його огинає *ductus parotideus*, Стенонова протока, в супроводі *a. transversa faciei*. Жирове тіло щоки складається з трьох частин, від яких відходять скроневий, очноямковий та крилопіднебінний відростки. Скроневий проникає під виличну дугу та має зв'язок з підапоневротичним клітковинним простором скроневої ділянки. Очноямковий заходить в підскроневу ямку, прилягаючи до *fissura orbitalis inferior*, дуже часто сполучається з жировим тілом очної ямки. Крилопіднебінний відросток має зв'язок з скронево-крилоподібним клітковинним простором і проникає через *fissura pterygomaxillaris (falciformis)* в крилопіднебінну ямку, оточуючи *n. maxillaris* та *ganglion pterygopalatinum*. Часто він через *fissura orbitalis superior* заходить на внутрішню основу черепа, досягаючи печеристої пазухи. Таким чином, жирове тіло щоки поєднує клітковину щічної ділянки з скронево-крилоподібним простором, підапоневротичним простором скроневої ділянки, з



клітковиною крилопіднебінної ямки та орбіти. Такі поєднання мають велике значення у поширенні запальних процесів. З впевненістю можна говорити, що жирове тіло щоки є основним провідником гнійно-запальних процесів обличчя.

В проміжку між верхньою та нижньою щелепами розміщений щічний м'яз, який покривається щічно-глотковою фасцією. Щічний м'яз починається від верхньої і нижньої щелепи та вплітається в мімічні м'язи, що оточують ротову щілину. При скороченні відтягує кут рота дозад, притискаючи щоку до зубів. Товщу м'яза пронизує вивідна (Стенонова) протока привушної слинної залози, ductus parotideus (Stenoni), для якої м'яз є сфінктером. Зсередини м'яз покритий слизовою оболонкою присінка рота. Кровопостачається щічною артерією, що відходить від другого відділу а. maxillaris. Іннервація відбувається за рахунок г. buccales лицевого нерва. Тому при пошкодженні цього нерва спостерігається "симптом паруса" (атрофія щічного м'яза) та витікання слини через не до кінця закритий кут рота. Особливого розвитку м'яз набуває у музикантів, які грають на духових інструментах. Тому цей м'яз має назву "м'яз сурмачів" (Мал. 52).

Глибше від мімічних м'язів у щічній ділянці знаходиться верхня і нижня щелепи з підчочномковим (на верхній щелепі) та підборідним (на нижній щелепі) отворами, з яких у м'які тканини виходять одноіменні судини і нерви (Мал. 53).

Підчочномковий судинно-нервовий пучок виходить з одноіменного отвору на 0,5 см нижче середини підчочномкового краю в пухку клітковину іклової ямки (fossa canina) на передню стінку верхньощелепної (гайморової) пазухи.

Підчочномкова артерія (a. infraorbitalis) – гілка другого відділу верхньощелепної артерії (a. maxillaris). Підчочномкова вена (v. infraorbitalis) впадає в v. ophthalmica inferior або в крилоподібне сплетення (plexus pterygoideus).

При оперативних втручаннях на верхній щелепі, переломах верхньої щелепи та при видаленні зубів проводять підчочномкову (інфраорбітальну) провідникову анестезію.

Підборідний судинно-нервовий пучок виходить з одноіменного отвору нижньої щелепи на одній вертикалі з надчочномковим та підчочномковим отворами.

Ділянки поширення болю при натискуванні в зоні проекції гілок трійчастого нерва мають назву "точки Валле".

Відведення лімфи від щічної ділянки відбувається в

піднижньощелепні та підпідборідні лімфатичні вузли. Частина лімфатичних судин переривається в щічних лімфатичних вузлах, розміщених на зовнішній поверхні *m. buccinator*. Їх запалення може викликати стиснення вивідної протоки привушної залози та стаз слини, що є фактором спричинення запального процесу в залозі (паратит).

### **Привушно-жувальна ділянка**

Шари:

Шкіра тонка, достатньо рухома, покрита волоссям. В підшкірному прошарку, у фасціальній піхві поверхневої фасції проходять гілки великого вушного нерва, *n. auricularis magnus*, та вушно-скроневого нерва, *n. auriculotemporalis*, *n. buccalis* від *n. mandibularis*, гілки лицьового нерва, поперечна артерія лица, *a. transversa faciei* та *n. zygomaticofacialis*. Глибше від підшкірної клітковини розміщена власна фасція, *fascia parotideomasseterica*, що фіксується до виличної дуги, до нижнього краю та кута нижньої щелепи. Біля переднього краю привушної слинної залози фасція розщеплюється на два листки, утворюючи для цієї залози капсулу, *fascia parotidea*, яка проникає в товщу залози між її часточками, переходить на жувальний м'яз і має назву *fascia masseterica*.

Передній відділ ділянки займає жувальний м'яз, *m. masseter*. М'яз починається від виличної кістки та виличної дуги, прямує донизу і прикріплюється до *tuberositas masseterica* на зовнішній поверхні кута нижньої щелепи. При скороченні м'яз піднімає нижню щелепу та рухає її наперед (поверхневі пучки). М'яз розміщений в кістково-фіброзній піхві, внутрішня поверхня якої прилягає до гілки нижньої щелепи.

Між гілкою нижньої щелепи та жувальним м'язом розміщений піджувальний клітковинний простір, в якому знаходяться: *n. massetericus*, *a. masseterica*, *v. masseterica*. Піджувальний клітковинний простір сполучається з скронево-крилоподібним, міжкрилоподібним клітковинними просторами та з жировим тілом щоки. Тут можуть розвиватися флегмони. До середини від жувального м'яза знаходиться гілка нижньої щелепи. Її *processus condylaris* бере участь в утворенні скронево-нижньощелепного суглоба, *art. temporomandibularis*. В утворенні цього суглоба бере безпосередньо участь *caput mandibulae*, а також *fossa mandibulae* і *tuberculum articulare* скроневої кістки. Якщо суглобовий горбок сплющується, а суглобова ямка неглибока (такі зміни відбуваються у людей похилого віку при втраті зубів),

то при надмірному відкриванні рота (зівання) нижня щелепа зміщується наперед і настає її вивих (Мал. 54).

В задньому відділі ділянки та в позанижньощелепній ямці розміщена привушна слинна залоза, *glandula parotis*. Це найбільша слинна залоза, за своєю будовою – складна, розгалужена альвеолярно-трубчаста залоза, за типом секрету – серозна. Оточується листками *fascia parotidea* та м'язами. Разом з судинами та нервами, що проходять через її товщу, заповнює простір, *spatium parotideum*, обмежований спереду задньою та зовнішньою поверхнею *m. masseter*, гілкою нижньої щелепи і *m. pterygoideus medialis*; ззаду – груднино-ключично-соскоподібним м'язом, заднім черевцем *m. digastricus* і соскоподібним відростком; знизу – піднижньощелепною слинною залозою; з присерединного боку – шилоподібним відростком скроневої кістки, м'язами анатомічного букета Рюлана, що відходять від нього (*m. stylohyoideus*, *m. styloglossus*, *m. stylopharyngeus*) та клітковиною переднього відділу біляглоткового (парафарингеального) простору.

В цьому місці *spatium parotideum* не замкнуте. Глотковий відросток привушної залози заповнює простір між шилоподібним відростком та *m. pterygoideus medialis*, не має фасціального покриву (слабке місце в капсулі залози) і прилягає до переднього відділу парафарингеального простору. Цим пояснюється можливість проникнення гною з привушної залози при її запаленні в біляглотковий клітковинний простір (Мал. 55).

З бічної поверхні до привушної залози прилягає підшкірна жирова клітковина; зверху – хрящова частина зовнішнього слухового ходу. Фасціальна капсула у цьому місці слабо розвинена і розривається при гнійних паротитах, що спричинює поширення запального процесу через санторіальні щілини в зовнішній слуховий хід та в середнє вухо.

Залозу кровопостачають *rr. parotidei* від *a. temporalis superficialis*. Відведення венозної крові відбувається в *v. retromandibularis*. Відведення лімфи – в *nodi lymphatici parotidei superficialis et profundi*.

Інервують залозу *rr. parotidei* від *n. auriculotemporalis*. Секреторні парасимпатичні волокна до залози проходять від нижнього слиновидільного ядра IX пари (*n. salivatorius inferior*) в складі *n. glossopharyngeus*, *n. tympanicus*, *n. petrosus minor* до *ganglion oticum* (Arnoldi). Післявузлові волокна проходять в складі *n. auriculotemporalis* і досягають залози. Нижній

(кам'янистий) вузол *n. glossopharyngeus*, барабанний нерв, барабанне сплетення, малий кам'янистий нерв та вушний (Арнольдів) вузол утворюють Якобсонів анастомоз.

Вивідна (стенонова) протока привушної залози, *ductus parotideus Stenoni*, відходить від переднього краю залози, прямує вперед, на відстані 1 – 1,5 см нижче і паралельно виличній дузі по зовнішній поверхні жувального м'яза, лягає поверх жирового тіла щоки і, обігнувши передній край жувального м'яза, повертає досередини, пробиваючи щічний м'яз, проходить під слизову оболонку щоки, відкривається устям гирлом на слинному сосочку в присінок рота на рівні другого великого кутнього зуба. Вивідна протока проектується на шкіру обличчя по лінії, проведеній від зовнішнього слухового ходу до точки, розміщеної на середині відстані між крилом носа та кутом рота, в так званому трикутнику Цакадзе.

Через товщу привушної залози проходять: *a. carotis externa*, *v. retromandibularis*, *n. auriculotemporalis* та *n. facialis*.

*A. carotis externa* в товщі залози розгалужується на свої кінцеві гілки: *a. temporalis superficialis* та *a. maxillaris*.

*V. retromandibularis*, занижньощелепна вена, є продовженням *v. temporalis superficialis*. Вона проходить спереду вушної раковини, опускається позаду гілки нижньої щелепи з бічної поверхні *a. carotis externa*. Прямує до кута нижньої щелепи і під заднім черевцем *m. digastricus* з'єднується з лицевою веною. Їх спільний стовбур – *v. facialis communis* – впадає у внутрішню яремну вену.

*N. auriculotemporalis* є гілкою *n. mandibularis* (третья гілка V пари). Починається двома корінцями, які охоплюють *a. meningea media* з двох боків, а потім поєднуються в один стовбур, проходять по присередній поверхні суглобового відростка нижньої щелепи і проникає в ложе залози. Тут він розміщується присерединно від *a. temporalis superficialis*, яку в подальшому і супроводжує. У хворих, які перенесли оперативне втручання на привушній залозі, в результаті появи післяопераційних рубців із залученням у процес судиннорухових волокон *n. auriculotemporalis* розвивається аурикулотемпоральний синдром або синдром Фрей-Байярже – комплекс вегетативно-судинних розладів, що проявляється гіперемією шкіри та підвищеним виділенням поту під час їжі. Невралгія вушно-скроневого нерва проявляється пекучим болем в скроневої ділянці, зовнішньому слуховому ходові, скронево-нижньощелепному суглобі. Напад

болю супроводжується гіперемією шкіри, гіпергідрозом (підвищеним виділенням поту), підсиленням слиновиділенням.

Під фасцією на поверхні залози, а також всередині самої залозової паренхіми розміщуються *noduli lymphatici parotidei superficialis et profundis*. Вони збирають лімфу від лобової, скроневої та щічної ділянок, а також від навколозубних тканин великих кутніх зубів.

### **Лицевий нерв**

Рухове ядро VII пари розташоване в вентральній частині покривки моста. Аксони клітин цього ядра виходять з мосту в ділянці мосто-мозочкового кута разом з волокнами проміжного нерва, що несуть аферентні імпульси від колінцевого вузла. Разом вони заходять у внутрішній слуховий хід піраміди скроневої кістки і вступають в канал лицевого нерва, що має довжину біля 3 см. Канал має вигин, в якому розташовується чутливий колінцевий вузол, *ganglion geniculi*. Волокна колінцевого вузла формують основну частину проміжного (врісбергового) нерва. Проходять разом з руховим стовбуром лицевого нерва і відгалужуються від нього як волокна великого кам'янистого нерва, *n. petrosus major*. Смакові волокна формують барабанну струну, *chorda tympani*. Остання містить також парасимпатичні секреторні волокна для піднижньощелепного та під'язикового вегетативних вузлів. *N. petrosus major* виходить на передню поверхню піраміди скроневої кістки через *hiatus canalis n. petrosi majoris*, проходить на зовнішню основу черепа через рваний отвір, і в складі відієвого нерву проникає через *canalis pterygoideus* в *fossa pterygopalatina*, досягаючи *ganglion pterygopalatinum*.

Барабанна струна, *chorda tympani*, з'являється з піраміди скроневої кістки на її нижній поверхні через Глазерову щілину (*fissura petrotympanica*), входить до складу *n. lingualis* і містить як смакові, так і парасимпатичні секреторні волокна для піднижньощелепної та під'язикової слинних залоз. При запаленні колінцевого вузла виникає лицевий оперізувальний лішай, або синдром Ханта. Клінічно він проявляється герпетичними висипаннями в ділянці зовнішнього слухового ходу та вушній раковині, сильного болю в глибині вуха, що віддає в ділянку обличчя, потилицю та шию, явищами неврита лицевого нерва, пониженням смакового чуття.

Частина рухових волокон стовбура лицевого нерва відходить до стремінцевого м'яза, а основний стовбур виходить з піраміди

скроневої кістки через шило-соскоподібний отвір, *foramen stylomastoideum*, на рівні прикріплення нижнього кінця вушної раковини.

До вступу в *glandula parotis* віддіає задній вушний нерв, *n. auricularis posterior*, на іннервацію одноіменного м'яза, *venter occipitalis m. epicranii*, *r. stylohyoideus* та *r. digastricus* до заднього черевця двочеревцевого м'яза.

Потрапивши в товщу привушної слинної залози в її верхньозадній частині на глибину біля 2 см, на рівні нижнього півкола зовнішнього слухового ходу він розгалуджується на радіарно відходячі гілки, котрі поєднуються між собою і утворюють *plexus parotideus*.

Сплетіння за своїм зовнішнім виглядом отримало назву "великої гусячої лапи", *pes anserinus major*: *rr. temporales*, *rr. zygomatici*, *rr. buccales*, *r. marginalis mandibulae* та *r. colli*.

Верхня гілка, *rr. temporales*, являється найбільш постійною в своєму ході та розгалудженні. Її проєкція відповідає лінії, що поєднує вушну часточку та зовнішній кут ока. Середні гілки, *rr. zygomatici et rr. buccales*, проходять паралельно стеноновій протоці. Найбільш варіабельною по своєму ходу є крайова нижньощелепна гілка, *ramus marginalis mandibulae*, котра проходить на 0,5–1 см нижче нижнього краю нижньої щелепи. Цю обставину необхідно враховувати при розтині піднижньощелепних флегмон.

Тісний анатомічний зв'язок між гілками лицевого нерву та паренхімою привушної слинної залози пояснює виникнення паралічу мимічних м'язів при запаленні залози. Знання топографії лицевого нерва та його гілок має важливе практичне значення при проведенні оперативних втручань на привушній залозі.

В фалопієвому каналі лицевий нерв залягає на значній відстані від окістя. Запалення окістя може викликати стиснення нерва. При цьому виникає його ішемія.

Провідним фактором в розвитку периферійного параліча лицевого нерва (параліч Белла) являються розлади його кровопостачання.

Основним джерелом кровопостачання лицевого нерва в каналі являються *a. stylomastoidea*, гілка *a. auricularis posterior*. Спазм цієї артерії викликає ішемію і дегенерацію нервових волокон.

### **Глибока ділянка лица**

Ця ділянка названа М.І.Пироговим міжщелепним простором і

можлива для вивчення за умови видалення виличної дуги, гілки нижньої щелепи та скроневого м'яза.

Ділянка займає *fossa infratemporalis* і обмежена:

- спереду – *facies infratemporalis, tuber maxillae*;
- ззаду – привушною залозою;
- ззовні – гілкою нижньої щелепи, нижнім відділом *m. temporalis* та виличною дугою;
- зсередини – *lamina lateralis processus pterygoidei*;
- зверху – *ala major ossis sphenoidale*;
- знизу – присерединною та бічною стінкою.

Вмістом глибокої ділянки лица є крилоподібні м'язи (*mm. pterygoidei lateralis et medialis*). Їх оточує крилоподібне венозне сплетення та жирова клітковина, в якій проходить верхньощелепна артерія і нижньощелепний нерв (Мал. 56).

В ділянці знаходяться два клітковинних простори: скронево-крилоподібний та міжкрилоподібний. Скронево-крилоподібний простір обмежований: ззовні – *m. temporalis*, зсередини – *m. pterygoideus lateralis*, ззаду – *processus condylaris mandibulae*, спереду – *tuber maxillae*, зверху – нижня поверхня великого крила клиноподібної кістки.

Донизу скронево-крилоподібний простір переходить в клітковину міжкрилоподібного простору (Мал. 57).

В скронево-крилоподібному просторі знаходяться: глибокі скроневі і жувальний нерви, *nn. temporales profundi et n. massetericus*, щічний нерв, *n. buccalis*, гілки *n. mandibularis*, нижні відділи крилоподібного венозного сплетення, *a. maxillaris* та її гілки.

Крилоподібне сплетення оточує крилоподібні м'язи. В нього впадають: *vv. parotideae* – від привушної залози; *vv. temporales profundae* – від скроневого м'яза; вени, що супроводжують *a. sphenopalatina* – від слизової оболонки порожнини носа; вени від *mm. pterygoidei*; вени від *m. masseter*; вени, що супроводжують *a. alveolaris inferior*; *vv. meningeae media*, що відводять кров від твердої оболонки та губчастки.

Відведення крові від крилоподібного сплетення відбувається по *v. maxillaris* в *v. retromandibularis*, а від неї – у внутрішню яремну вену.

В клітковині скронево-крилоподібного простору розміщена найбільша із гілок зовнішньої сонної артерії – *a. maxillaris*, котра кровопостачає глибоку ділянку лица. Вона починається біля шийки нижньої щелепи, огинаючи останню з присерединного

боку. Лягає між *m. temporalis* і *m. pterygoideus lateralis*, досягає *fossa pterygopalatina*.

Клітковина скронево-крилоподібного простору сполучається з жировим тілом щоки, з крилопіднебінною ямкою, через *fissura pterygomaxillaris*, з клітковиною очної ямки через *fissura orbitalis inferior*, з порожниною черепа та *sinus cavernosus* через *foramen ovale* і *foramen spinosum*. По ходу *a. maxillaris* – з ложем привушної залози, по ходу *a. et v. masseterica* – з піджувальним простором, а через глотковий відросток привушної залози – з переднім відділом навкологлоткового (парафарингеального) простору.

Донизу клітковина скронево-крилоподібного простору переходить в клітковину міжкрилоподібного простору. Міжкрилоподібний простір, *spatium interpterygoideum*, розміщений між крилоподібними м'язами.

Він обмежований:

- ззовні – гілкою нижньої щелепи та присерединною поверхнею *m. pterygoideus lateralis*;

- зсередини – бічною поверхнею *m. pterygoideus medialis*;

- зверху – основою черепа;

- ззаду – привушною залозою;

- спереду – *tuber maxillaris* та жировим тілом щоки;

- знизу – *m. pterygoideus medialis*.

В *spatium interpterygoideum* знаходяться: *n. mandibularis*, *a. maxillaris*, *plexus pterygoideus*.

В присередньому відділі глибокої ділянки лица знаходиться *fossa pterygopalatina*, крилопіднебінна ямка, яка містить жирову клітковину, в якій знаходяться: *a. maxillaris*, *n. maxillaris*, *ganglion pterygopalatinum*.

При запаленні верхньощелепної пазухи (гайморит) може виникати гангліоневрит крилопіднебінного вузла, що клінічно проявляється як синдром Слудера: пекучий біль та вегетативні розлади (сльозотеча, слюнотеча, ринорея, набряк та почервоніння повік, набряк обличчя).

Досередини від глибокої ділянки лица на бічній стінці глотки розміщений парафарингеальний простір.

Він поділяється на два відділи: передній та задній.

Передній відділ обмежований:

- присерединно – *mm. levator et tensor velli palatini*, *m. constrictor pharyngis superior*, *fascia pharyngobasilaris* та піднебінним мигдаликом;



- з бічної сторони – *m. pterygoideus medialis* та глотковим відростком привушної залози;
- ззаду – м'язами анатомічного букета Піолана (*m. styloglossus*, *m. stylopharyngeus*, *m. stylohyoideus*) та апоневрозом, що покриває *m. stylopharyngeus* (*aponeurosis stylopharyngeus*);
- спереду – бічною та присерединною стінкою, що з'єднуються між собою;
- зверху – основою черепа;
- знизу – капсулою піднижньощелепної слинної залози, що переходить в клітковину дна порожнини рота.

В клітковині переднього відділу парафарингеального простору розміщена *a. palatina ascendens*, гілка *a. facialis*, що кровопостачає м'яке піднебіння; глоткові вени, *vv. pharyngeae et pl. pharyngeus*; *v. palatina externa*, що відводить кров від мигдалика. Вона анастомозує з *vv. pharyngeae* та вливається в лицеву вену. Передній парафарингеальний простір сполучається з: ложем привушної слинної залози, а через нього по ходу артерії – з міжкрилоподібним простором; з клітковинного дна порожнини рота, а через неї – з ложем піднижньощелепної слинної залози; по ходу *n. tensoris veli palatini* – з міжкрилоподібним простором; по ходу *pl. pharyngeus* – із заднім парафарингеальним простором.

Задній парафарингеальний простір розміщений між бічною стінкою глотки та привушною слинною залозою. Він обмежований:

- з присерединного боку – *aponeurosis pharyngoprevertebralis*, перебірка Шарпі, що відмежовує задній парафарингеальний простір від пазадуглоткового простору;
- з бічної сторони – шилоподібним відростком, *m. digastricus (venter posterior)*, *m. sternocleidomastoideus*;
- ззаду – передхребтовою фасцією;
- спереду – шилоподібним відростком та м'язами, що від нього відходять (*m. stylopharyngeus*, *m. styloglossus*, *m. stylohyoideus*), шилоглоткова фасцією (*aponeurosis stylopharyngeus* або діафрагма Жонеско), що розмежовує між собою передній та задній парафарингеальні простори;
- зверху – основою черепа з розміщеними тут *canalis caroticus* та *foramen jugulare*;
- знизу – переходить по судинах та нервах в *spatium vasonervorum* шії.

В задньому парафарингеальному просторі знаходяться: а. carotis interna; ззаду та збоку від неї – v. jugularis interna; між ними – n. glossopharyngeus (IX), n. vagus (X), n. accessorius (XI), n. hypoglossus (XII).

Ззаду та досередини від артерії під передхребтовою фасцією розміщується верхній шийний симпатичний вузол.

Внутрішню яремну вену оточують глибокі шийні лімфатичні вузли.

Задній парафарингеальний простір сполучається з: верхнім середостінням – по ходу судин; заднім середостінням – по ходу n. vagus; spatium vasonervorum шиї – по ходу судин та n. vagus; ложем привушної слинної залози – по ходу зовнішньої сонної артерії; задньою черепною ямкою – по ходу v. jugularis interna; середньою черепною ямкою – по ходу a. carotis interna; sinus cavernosus – по ходу a. carotis interna; ложем піднижньощелепної слинної залози – по ходу a. facialis; клітковиною верхнього відділу задньої ділянки шиї – по ходу a. et v. occipitales. В цій клітковині можуть виникати запальні процеси (фурункул або карбункули шиї) з розповсюдженням гною в задній парафарингеальний простір. При запаленні клітковини заднього відділу парафарингеального простору виникає синдром Віллара – злука синдрому Горнера (міоз, енофтальм, звуження очної щілини) з одностороннім паралічем м'язів м'якого піднебіння, глотки, гортані, голосового м'яза з парезом або паралічем груднинно-ключично-соскоподібного і трапецієподібного м'язів. Названий симптомокомплекс виникає при пошкодженні IX, X, XI та XII пар черепних нервів і шийного відділу симпатичного стовбура.

Заглотковий, або ретрофарингеальний простір являє собою щілину, яка заповнена пухкою клітковиною і розміщена позаду глотки, між fascia buccopharyngea (покриває задню стінку глотки) і передхребтовою фасцією. Тут знаходяться: заглоткові лімфатичні вузли, запалення яких призводить до утворення заглоткових абсцесів, гілки a. pharyngea ascendens та plexus venosus pharyngeus.

Простір обмежований: зверху – основою черепа; знизу – на рівні VI шийного хребця переходить в ретровісцеральний (позаорганный) простір шиї; збоку – aroneurosis pharyngoprevertebralis (перебірка Шарпі); спереду – глоткою та fascia buccopharyngea, що її покриває; ззаду – fascia prevertebralis.

Першою ознакою запалення клітковини глибокої ділянки лица являються тонічні скорочення жувальних м'язів (тризм), тому що в гнійно-запальний процес втягується присерединний крилоподібний м'яз. В подальшому запальний процес розповсюджується на всі клітковинні простори і через круглий, овальний та остистий отвори – на тверду оболонку, а через нижню очноямкову щілину – в порожнину очної ямки.

Гнійний запальний процес на обличчі у вигляді фурункула чи карбункула верхньої губи або кута рота, ускладнений тромбофлебітом вен лица, неминуче поширюється на вени очної ямки, печеристу пазуху та венозне крилоподібне сплетення, звідки через анастомози досягає пазух твердої оболони, що призводить до синус-тромбозу з подальшим менінгітом.

Запальні процеси в ділянці лица проходять надто важко, інколи закінчуються смертю хворого.

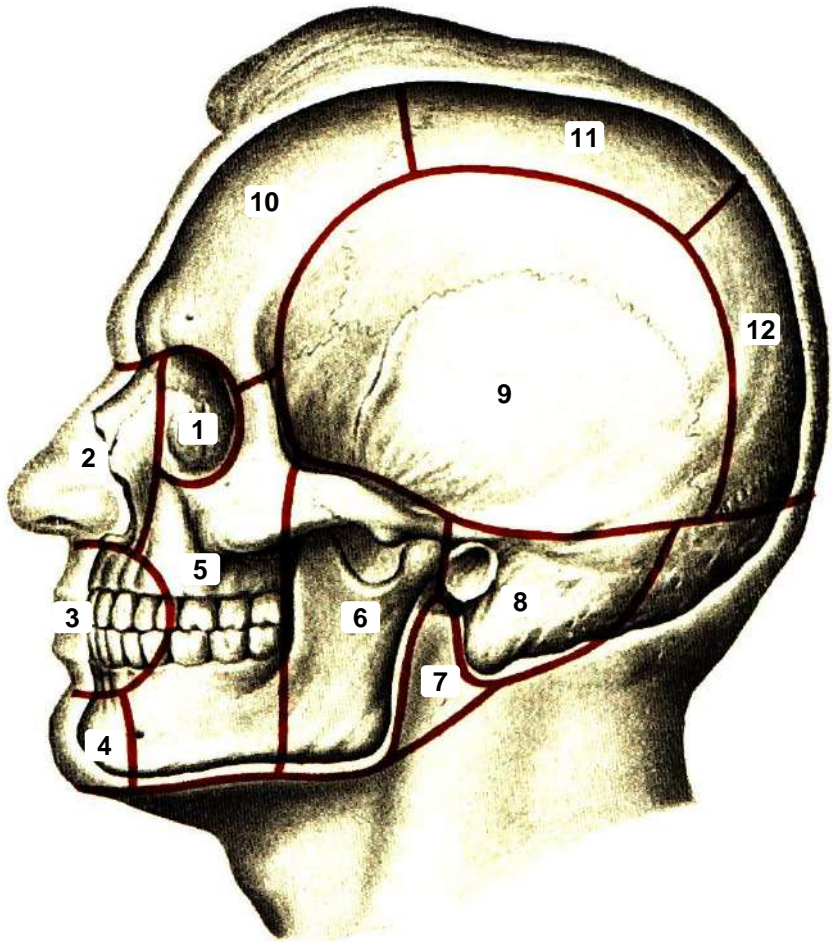
Цьому сприяють:

1 Близьке розміщення життєво важливих утворів.

2 Наявність венозних сплеть та вен без клапанів. Завдяки цьому септичні емболи швидко поширюються в венозні пазухи твердої оболонки мозку з розвитком внутрішньочерепних ускладнень. Найбільш небезпечним у цьому відношенні є запальні вогнища в ділянці верхньої губи. Між двома носогубними складками та верхньою губою виділяють "трикутник смерті", маніпуляції на м'яких тканинах якого проводять з особливою обережністю.

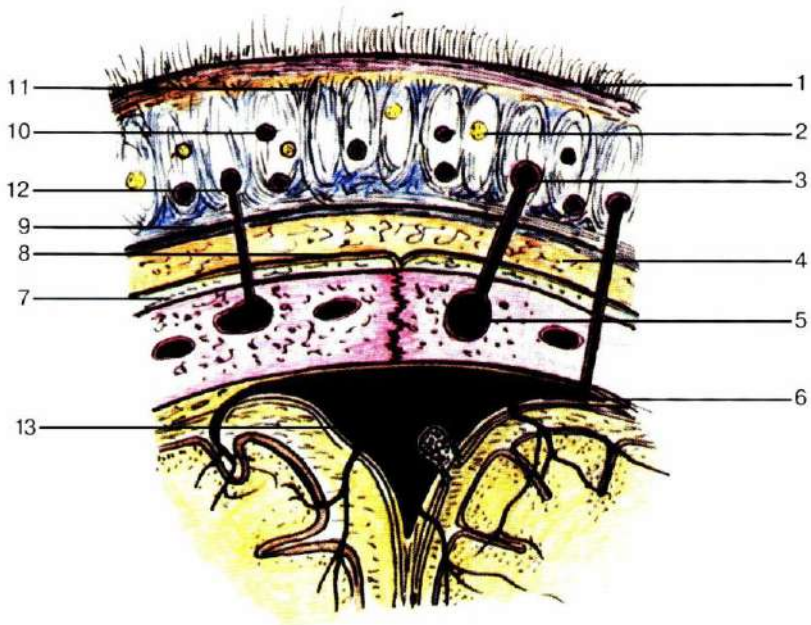
3 Наявність в бічній ділянці лица клітковинних просторів, пов'язаних між собою, сприяє поширенню запальних процесів на сусідні ділянки тіла (очну ямку, парафарингеальний простір, середостіння).

**ДОДАТОК 2**  
**до топографічної анатомії голови**



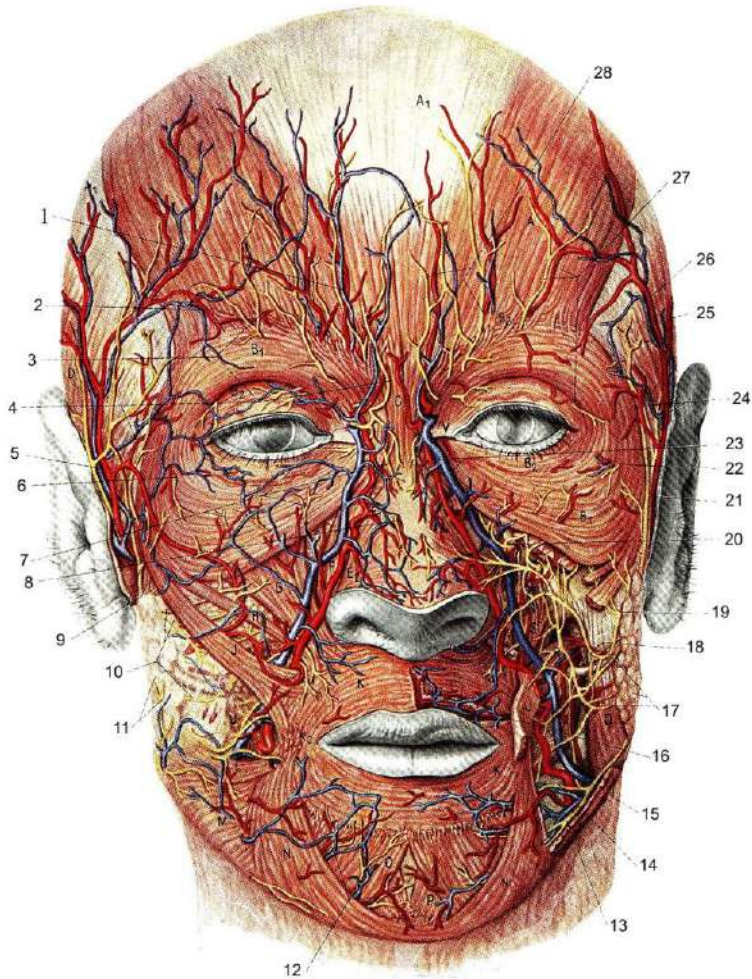
**Малюнок 43.** Ділянки голови.

1-reg. orbitalis; 2-reg.nasalis; 3-reg. oralis; 4-reg. mentalis; 5-reg. buccalis; 6-reg. parotideomasseterica; 7-fossa retromandibularis; 8-reg. mastoidea; 9-reg. temporalis; 10-reg. frontalis; 11-reg. parietalis; 12-reg. occipitalis.



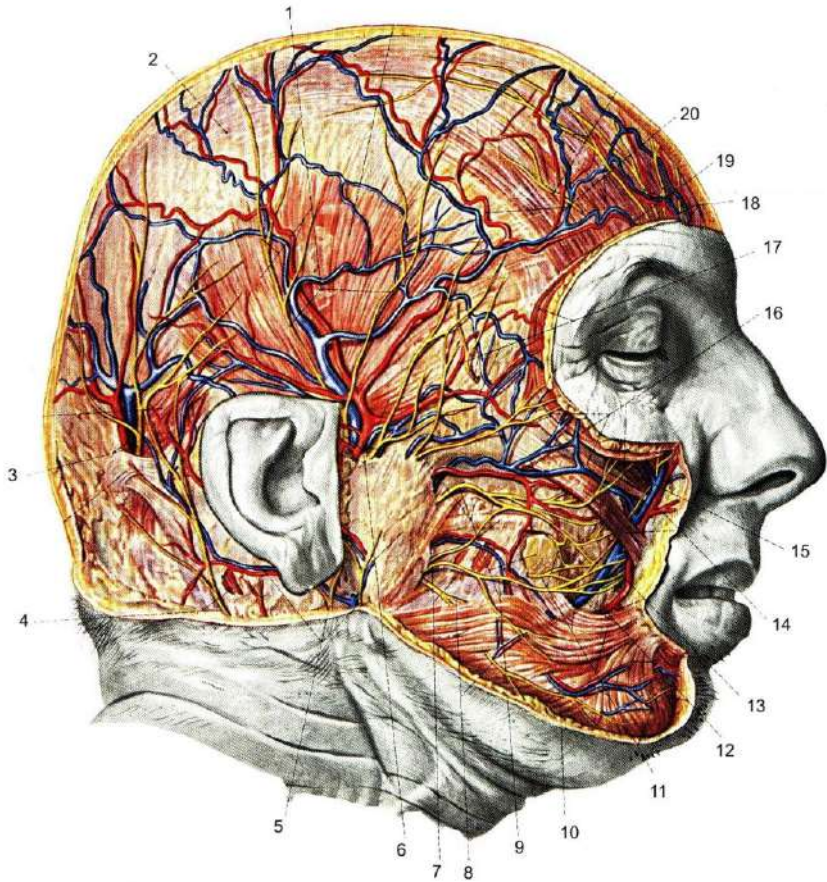
**Малюнок 44.** Шари лобово-тім'яно-потиличної ділянки.

1-шкіра і підшкірна клітковина; 2-підшкірні нерви; 3-поверхневі вени; 4-підапоневротична клітковина; 5-диплоїдні вени; 6-сагітальний синус; 7-підокісна клітковина; 8-окістя; 9-сухожилковий шолом; 10-поверхневі артерії; 11-фасціальні перемички в підшкірній клітковині; 12-емісарна вена; 13-верхня сагітальна пазуха.



**Малюнок 45.** Судини і нерви мозкового і лицевого відділів голови.

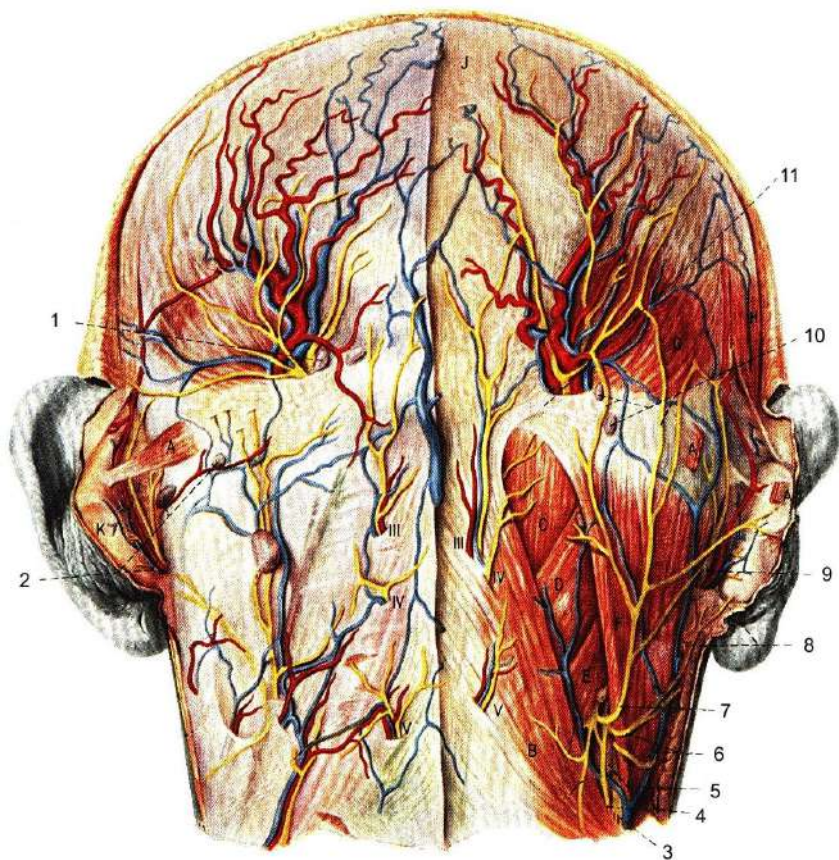
1-a.,v.,n.supraorbitalis; 2-a.temporalis superficialis (anast. cum art. supraorbit.); 3-n.supraorbitalis (ram.lat.) arcus palpebralis superior; 4-n.n.supraorbitalis (V<sub>1</sub>), a.,v.zygomatico-orbitalis; 5-a.,v.temporalis superficialis, n.auriculotemporalis; 6-ramus zygomaticofacialis (V<sub>2</sub>); 7-n.infratrochlearis, a.dorsalis nasi, rr.palpebrales n.infraorbit. (V<sub>2</sub>); 8-n.nasalis externus; 9-rr.zygomatici et temporales (VII); 10-rr.buccales (VII); 11-fascia masseterica, capsula gland. parotis, n.auricul. magnus; 12-a.,n.mentalis (rr.labial. et mental.); 13-a.labialis inferior (ram.superfic.); 14-a.labialis inferior (ram.prof.); 15-a.,v.facialis, r.marginalis mandib. (VII); 16-a.,v.labialis superior; 17-rr.buccales (VII), ductus parotideus, parotis; 18-n.buccalis, corpus adiposum; 19-n.facialis (rr.zygomatici); 20-a.,v.,n.infraorbitalis (anastomosis cum n.fac.); 21-a.temporalis superfic.; 22-a.,ram.zygomaticofacialis (V<sub>2</sub>); 23-a.,v.angularis; 24-rr.temporales n.facialis; 25-a.temporalis superfic. (ramus parietalis); 26-a.temporalis superfic. (ramus frontalis); 27-a.,n.supraorbitalis (ram. lat.), n.lacrimalis (ramus palpebralis); 28-a.supratrochlearis, n.supraorbitalis (ram.med.).



**Малюнок 46.** Судини і нерви скроневої ділянки і лицевого відділу голови.

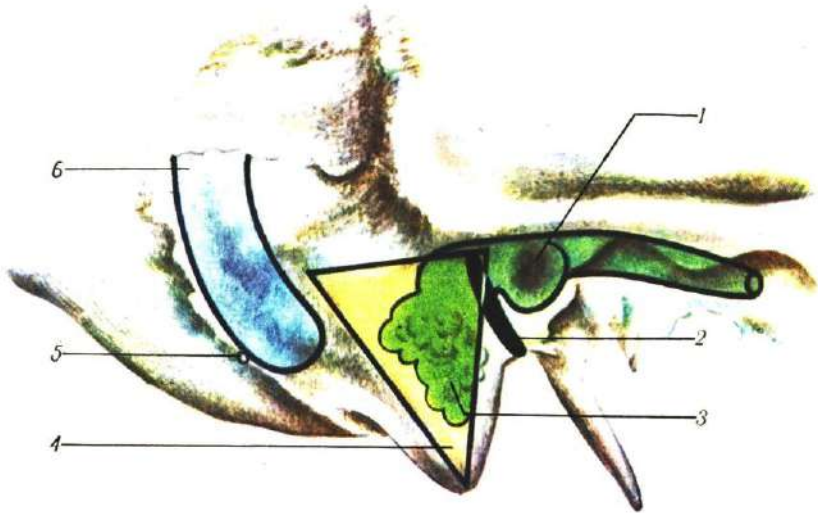
1-r.parietalis a. et v.temporalis superficialis, n.auriculotemporalis; 2-galea aponeurotica; 3-a. et v.occipitalis, n. occipitalis major; 4-n.occipit. minor, m. sternocleidomastoideus; 5-n.auric. magn., a.,v.auric. post; 6-a.,v. temp. superfic., n.auriculotemporalis; 7-rr.buccales (VII), m.masseter, fascia masset.; 8-r.margin.mandib. (VII); 9-ductus parotideus, rr.zygomat. et buccales (VII); 10-platysma; 11-a.labialis inf., m.risorius, n.buccalis; 12-a.,v.facialis; 13-a.labialis inf; 14-m.zygomatikus major, a.labialis sup; 15-a.,v.angularis, m.levator labii sup.; 16-a.transversa faciei, m.zygomatikus min.; 17-m.orbicularis oculi, r.zygomatificfacialis (V<sub>2</sub>); 18-a.,n.supratrochl. (V<sub>1</sub>); 19-rr.med. n. supraorbit/ (V<sub>1</sub>), a.supraorbit.; 20-r.front. a.tempor. superfic., m.frontalis.





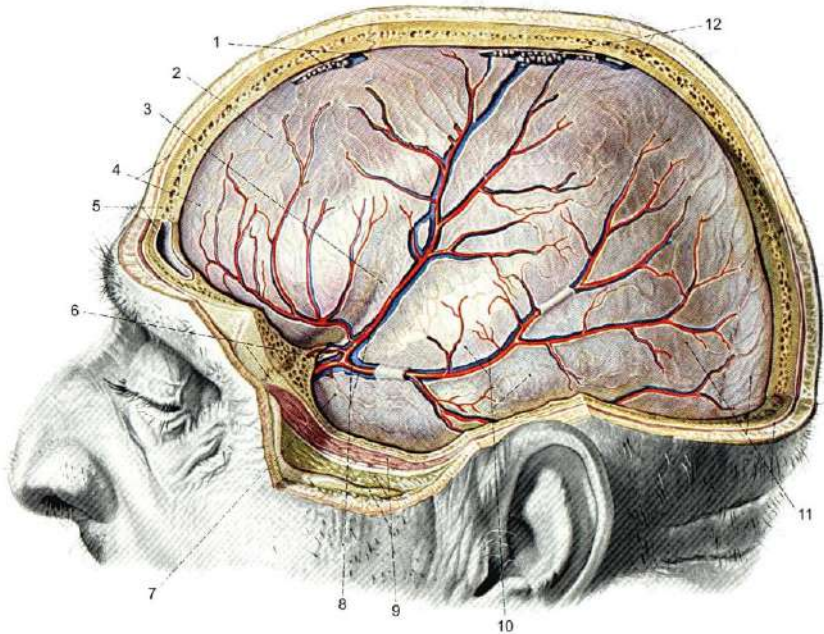
**Малюнок 47.** Судини і нерви потиличної ділянки.

1-a.,v.occipitalis, n.occipitalis major, nodus lymphat. occipit.; 2-a.,v.,n.auricularis post. (VII), nodi lymphat. retroauric.; 3-nn.supraclaviculares; 4-n.accessorius; 5-n.transversus colli; 6-n.auricularis magnus, v.jugularis ext.; 7-n.occipitalis minor; 8-a.,v.auricularis post., n.auricularis magnus; 9-n.auricularis posterior (VII); 10-n.occipitalis minor., nodi lymphatici occipitales; 11-a.,v.occipitalis.



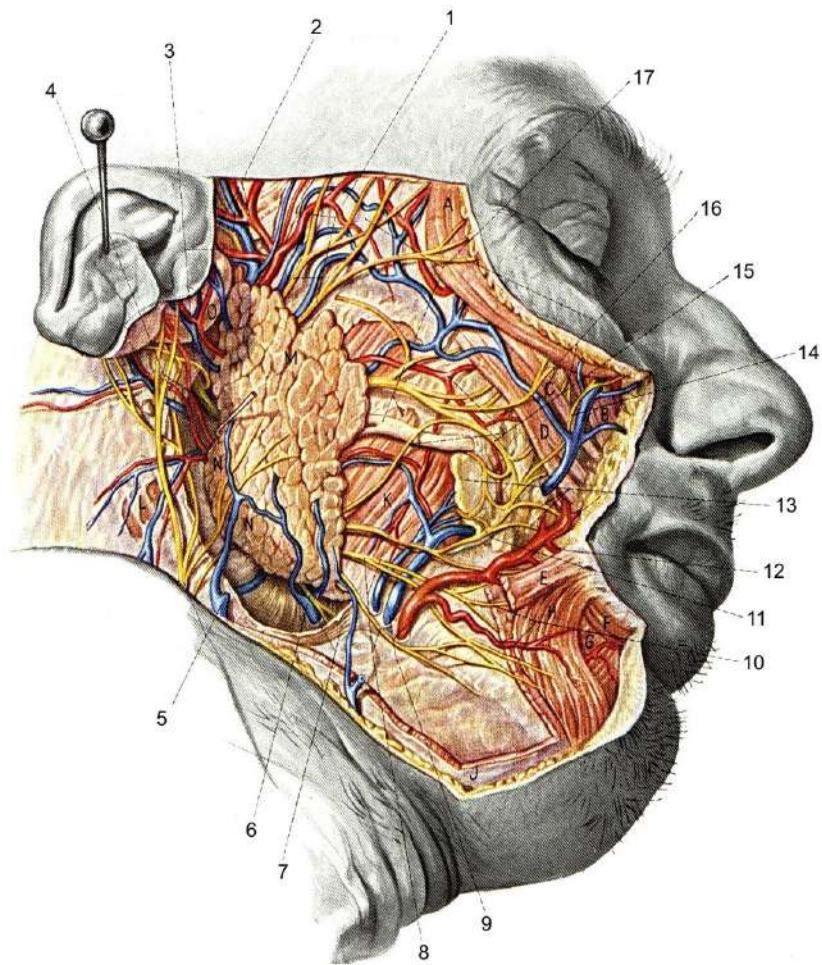
**Малюнок 48.** Трепанційний трикутник Шипо.

1-porus acusticus externus; 2-проекція лицевого нерва; 3-cellulae mastoideae; 4-crista mastoidea; 5-for. mastoideum; 6-проекція сигмоподібного синуса.



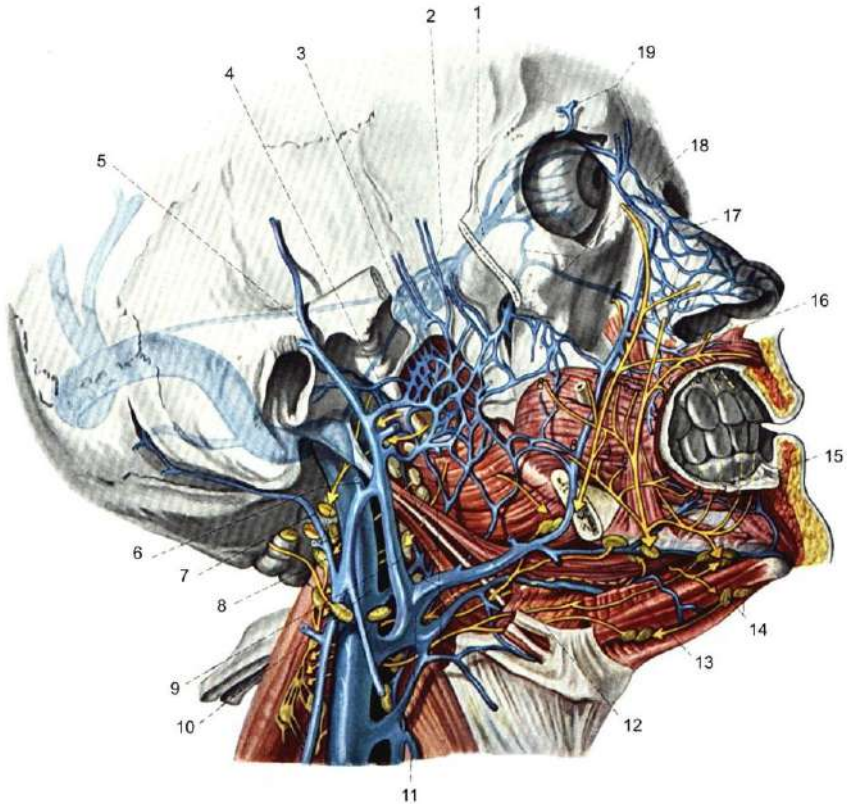
**Малюнок 49.** Тверда мозкова оболонка і *a.meningea media*.

1-lacuna lat., granulationes arachnoideales; 2-lobus frontalis; 3-dura mater (regio sulci cerebri lat.); 4-polus front., galea aponeurotica; 5-sinus frontalis, os frontale; 6-a.meningea media, ala minor ossis sphenoid., sutura sphenofront.; 7-dura mater, polus temp.; 8-a.,v.meningea media (r.front.); 9-m.temporalis, corpus adiposum spatii interfasc. temp., arcus zygomaticus; 10-a.,v.meningea media (r.pariet.), dura mater, lobus temporalis; 11-dura mater; 12-granulationes arachnoideales, diploe ossis pariet.



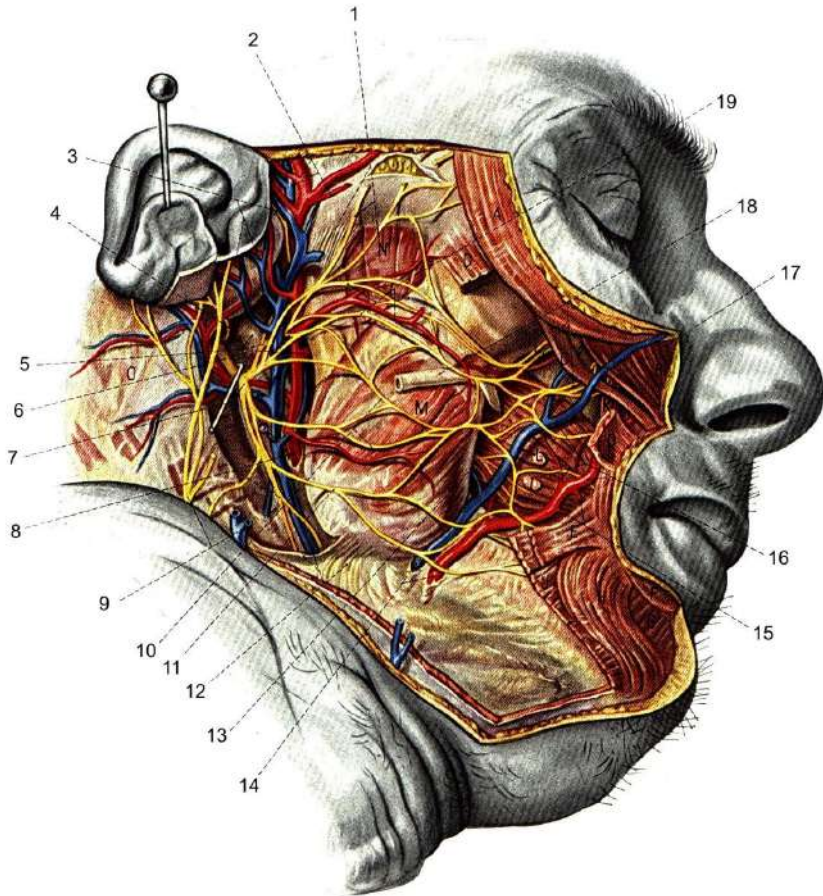
**Малюнок 50.** Судини і нерви лицевого відділу голови.

1-rr.temporales et zygomatici (VII); 2-n. auriculotemp., a.,v.temp. superficialis; 3-n.auricul. post., rr.auricul. ant. a. temp. superficialis; 4-truncus n.facialis, a.,v.auricul.post.; 5-v.jugularis ext., n.auricul. magnus; 6-ramus colli (VII); 7-v.retromadib.; 8-r.marginalis mandib., rr. labiales (VII); 9-a.,v.facialis; 10- a.labial. inf. (ram. superficialis), rami n.facialis; 11-r.communicans n.facialis; 12-a.labial. inf.; 13-corpora adiposa buccae, rr.labiales (VII), a.labial. sup.; 14-v.angularis, r.nasalis (VII); 15-a.transversa faciei, rr.buccales (VII); 16-rr.orbitales (VII), rami n.infraorbit. 17-parotis, ductus parotideus, fascia temporalis.



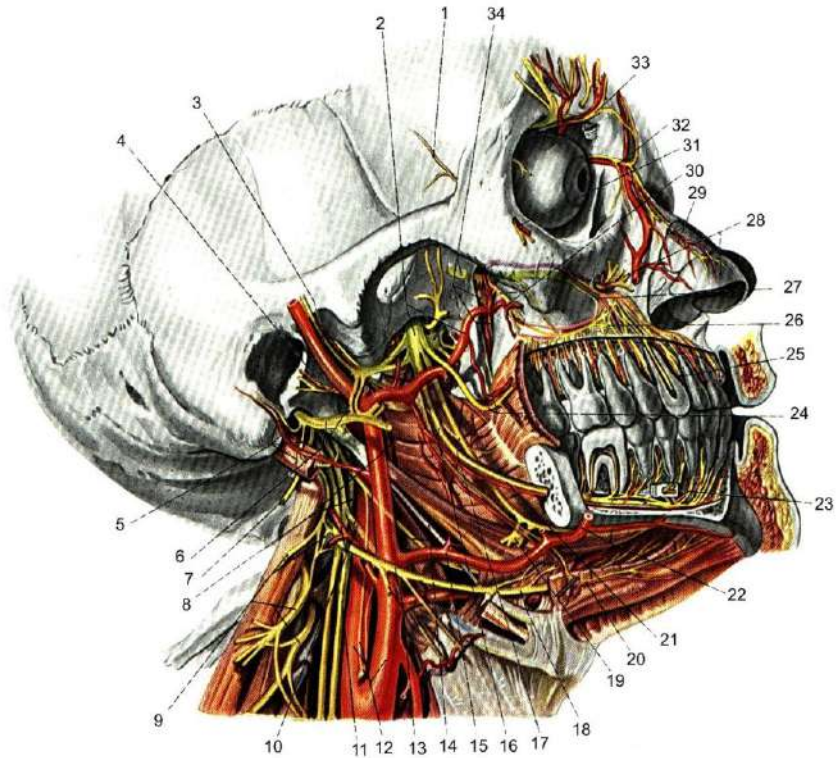
**Малюнок 51.** Вени лицевого і мозкового відділів голови.

1-v.ophthalmica sup.; 2-sinus cavernosus; 3-v.meningea med., plexus pterygoideus (pars superfic.); 4-v.maxillaris; 5-v.temporalis superfic.; 6-v.retromandib.; 7-v.occipitalis; 8-nodi lymphat. cervicales prof. sup.; 9-v.retromandib.; 10-v.jugularis int.; 11-v.facialis comm.; 12-vv.palatinae asc.; 13-v.facialis, v.alveolaris inf.; 14-nodi lymphatici submentales; 15-v.labialis inf.; 16-v.labialis sup.; 17-v.angularis; 18-v.ophthalmica inf., v.infraorbitalis; 19-v.supraorbit., v.supratrochlearis.



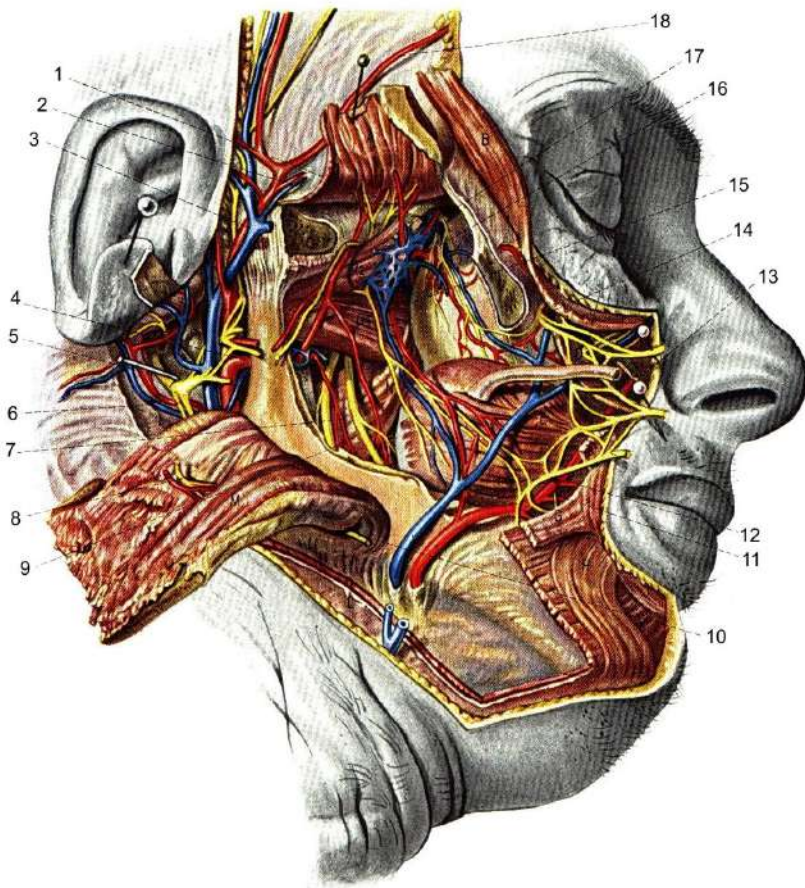
**Малюнок 52.** Судини і нерви лицевого відділу голови.

1-rami temporales (VII); 2-a.v.tempor.superfic., a.temporalis media; 3-ram. auriculatores (a.temp. superfic.) n.auriculotemporalis; 4-a.,n.auricularis post. (VII); 5-a.maxillaris; 6-truncus n.facialis; 7-pes anserinus major (VII); 8-a.carotis ext., ram. colli (VII); 9-v.jugularis externa, n.auricularis magnus; 10-rami buccales (VII); 11-ramus marginalis mand. (VII); 12-v.retromandibularis, capsula gland. parotis; 13-a.,n.buccalis, anast. cum. n.fac.; 14-a.,v.facialis; 15-aa.labiales inf.; 16-a.,v.angularis, rami n. fac. (labiales); 17-n.infraorbitalis; 18-ductus parotideus, rami n. facialis (orbit. et nasales); 19-a.transversa faciei, rami zygomatici n.fac.



**Малюнок 53.** Судини і нерви бічної ділянки обличчя.

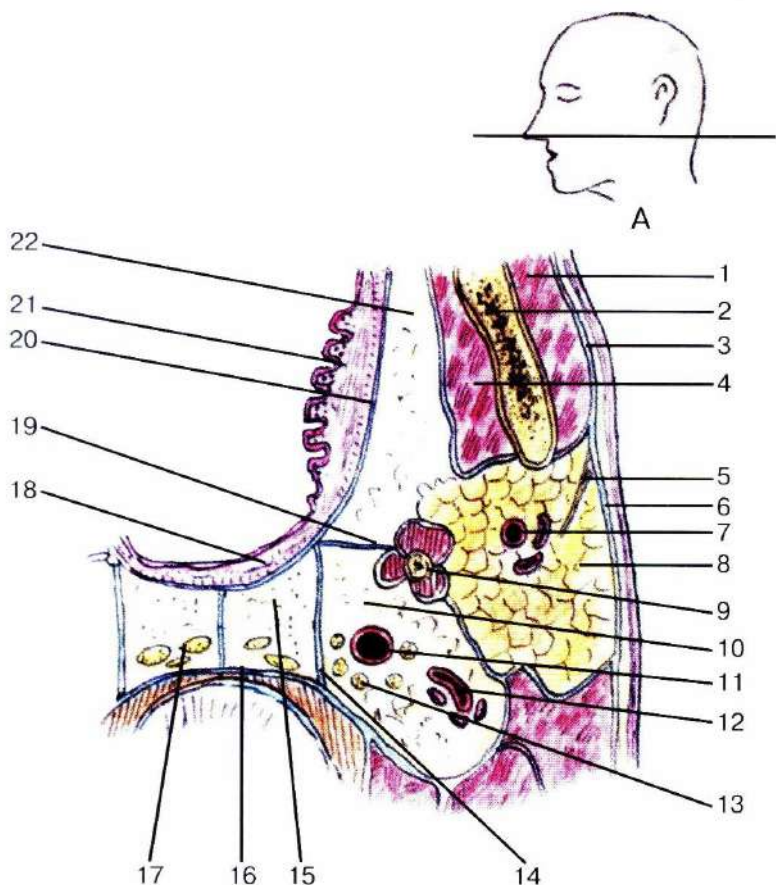
1-r.zygomaticotemp.; 2-n.mandib., ganglion oticum, n.pterygoid. med., n.tensoris veli palatini, a.maxill.; 3-a.temporalis superfic., n.auriculotemp.; 4-a.auricul. prof.; 5-a.,n.auricul. post., r.digastricus (VII); 6-n.facialis, rr.commun. cum n.auriculotemp.; 7-n.accessorius (r. ext.); 8-ganglion cervic. sup., a.pharyngea asc.; 9-radices plexus cervic. (C<sub>2</sub>,C<sub>3</sub>,C<sub>4</sub>), r.communicans cum n.hypogl.; 10-n.vagus, n.laryng. sup., a.occipit.; 11-truncus sympathicus cervic.; 12-a.carotis int. et ext., glomus caroticum, r.sinus carotici; 13-n.hypogl., radix sup. ansae cervicalis; 14-n.glossopharyng., lig.stylohyoid.; 15-a.facialis, a.palatina asc.; 16-a.,n.alveolaris inf.; 17-n.lingualis, chorda tympani; 18-n.hypoglossus, a.lingualis; 19-ganglion submandib., rr.ganglionares et glandulares; 20-a.,n.mylohyoideus; 21-a.n.alveolaris inf.; 22-a.facialis, a.submental. n.lingualis; 23-a.,n.mentalis; 24-a.,n.buccalis; 25-a.r.interalveolaris; 26-plexus dentalis sup.; 27-aa.,rr.alveolares sup. ant.; 28-a.n.infraorbitalis (pes anserinus minor); 29-a.,r.nasalis ext.; 30-aa.,rr.alveolares sup. post.; 31-a.,r.zygomaticofacialis; 32-n.infratrochlearis, a.angularis 33-n.supratrochlearis; 34-n.maxillaris, ganglion pterygopalatinum, nn.palatini, a.palatina desc.



**Малюнок 54.** Судини і нерви бічної ділянки лица.

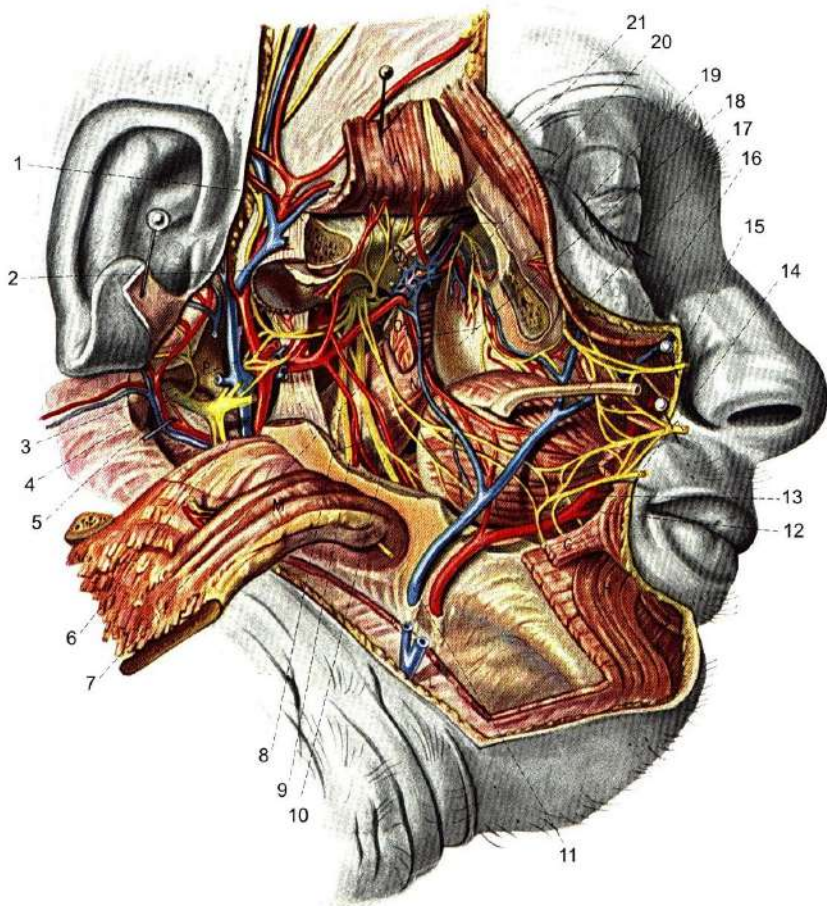
1-aa.,n.temporales prof.; 2-a.,v.temporalis media; 3-a.,v.temporalis superfic.; 4-n.auricularis post., a.maxillaris, n.facialis; 5-a.stylomastoidea; 6-ramus colli (VII), a.,v.auricularis post.; 7-a.,n.mylohyoideus; 8-a.,n.massetericus; 9-n.mandibularis, a.alveolaris inf.; 10-a.v.facialis, ramus marginalis mand; 11-a.labialis inf.; 12-a.labialis sup.; 13-a.v.angularis; 14-a.,v.,n.buccalis, plexus pterygoideus (ven.); 15-a.,v.,n.buccalis, plexus pterygoideus (ven.); 16-a.,v.,n.alveolaris sup. post.; 17-a.sphenopalatina, n.maxillaris; 18-a.zygomatiko-orbitalis.





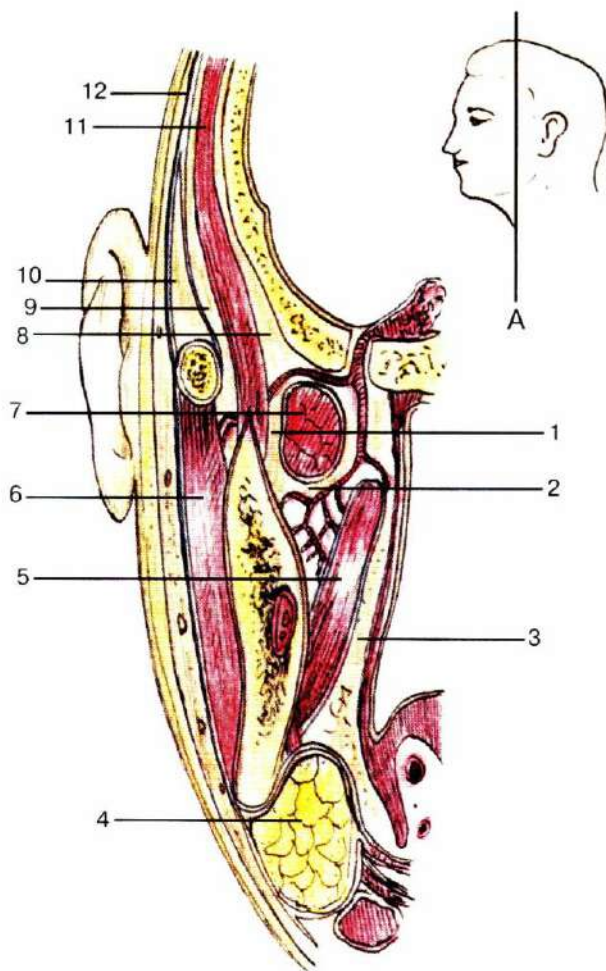
**Малюнок 55.** Навкологлотковий простір на горизонтальному розпилі.

1-жувальний м'яз; 2-нижня щелепа; 3-жувальна фасція; 4-медіальний крилоподібний м'яз; 5-лицевий нерв; 6-фасція привушної залози; 7-зовнішня сонна артерія; 8-привушна залоза; 9-шилоподібний відросток; 10-задіафрагмальний клітковинний простір; 11-внутрішня сонна артерія; 12-внутрішня яремна вена; 13-блукаючий нерв; 14-перегородка Шарпі; 15-заглотковий клітковинний простір; 16-передхребтова фасція; 17-лімфатичні вузли; 18-вісцеральний клітковинний простір; 19-шилоподібна фасція; 20-основно-глоткова фасція; 21-піднебінний мигдалик; 22-навологлотковий клітковинний простір.



**Малюнок 56.** Глибока ділянка обличчя.

1-n.mandibularis (V<sub>1</sub>), a.,v.temporalis media; 2-discus articularis, a.,v.temporalis superfic., n.auriculotemporalis (V<sub>3</sub>); 3-a.transversa faciei; 4-n.facialis, a.stylomastoidea; 5-a.,v.auricularis posterior; 6-a.meningea media; 7-n.buccalis (V<sub>3</sub>), a.maxillaris; 8-a.,n.mylohyoideus (V<sub>3</sub>); 9-a.,n.alveolaris inferior (V<sub>3</sub>); 10-n.lingualis (V<sub>3</sub>); 11-a.,v.facialis; 12-a.labialis inferior; 13-a.labialis superior; 14-rr.buccales (VII); 15-a.,v.angularis; 16-ductus parotideus (reflexus); 17-n.infraorbitalis (V<sub>2</sub>); 18-a.,v.buccalis, tuber maxillae; 19-a.,r.zygomaticofacialis (V<sub>2</sub>); 20-n.maxillaris (V<sub>2</sub>); a.,v.alveolaris sup. post., n.alveolaris sup. (V<sub>2</sub>) plexus pterygoideus; 21-n.temporalis profundus (V<sub>2</sub>).



**Малюнок 57.** Навкологлотковий клітковинний простір на фронтальному розпилі.  
**1**-скронсво-крилоподібний простір; **2**-міжкрилоподібний простір; **3**-крилоподібно-глотковий простір; **4**-підщелепна залоза; **5**-медіальний крилоподібний м'яз; **6**-жувальний м'яз; **7**-латеральний крилоподібний м'яз; **8**-глибокий скроневий клітковинний простір; **9**-підпапневротична клітковина скронєвої ділянки; **10**-міжпапневротична клітковина скронєвої ділянки; **11**-скроневий м'яз; **12**-скронєва фасція.

## ТЕСТОВІ ПИТАННЯ

- a. Після звільнення з-під завалу у постраждалого відзначається затемнення свідомості, багато підшкірних крововиливів на голові та шиї, дрібні рани на обличчі. У задньоверхніх відділах голови скальпована рана та різка деформація контурів голови. Які кістки можуть бути пошкоджені?
- A. Тім'яна та потилична кістка.
  - B. Клиноподібна кістка та нижня щелепа.
  - C. Лобова та носові кістки.
  - D. Скронева кістка та верхня щелепа.
  - E. Вилична кістка та слізна кістка.
- b. Після травми ока виникло нагноєння м'яких тканин орбіти. Через який анатомічний утвір гнійний процес може поширитись у середню черепну ямку?
- A. Через верхню очноямкову щілину.
  - B. Через передній решітчастий отвір.
  - C. Через задній решітчастий отвір.
  - D. Через нижню очноямкову щілину.
  - E. Через вилично-очноямковий отвір.
- c. У хворого фронтит. З анамнезу відомо, що в нього було запалення верхньощелепної пазухи. Через який відділ носової порожнини могла потрапити інфекція в лобову пазуху?
- A. Із середнього носового ходу.
  - B. Із верхнього носового ходу.
  - C. Із нижнього носового ходу.
  - D. Із присінка носової порожнини.
  - E. Із решітчасто-клиноподібної кишені.
- d. Внаслідок пухлини гіпофіза при рентгенографії виявлено руйнування і збільшення ямки турецького сідла. Яка кісткова порожнина при цьому уражена?
- A. Пазуха клиноподібної кістки.
  - B. Сонний канал.
  - C. Зоровий канал.
  - D. Барабанна порожнина.
  - E. Лицевий канал.

- e. Лікар прогнозує можливість запалення клітковини орбіти при гнійному запаленні в ділянці підочноямкового отвору. Через яке з утворень можливе поширення інфекції?
- A. Canalis infraorbitalis.
  - B. Canalis pterigoideus.
  - C. Canalis nasolacrimalis.
  - D. Canalis incisivus.
  - E. Fissura orbitalis inferior.
- f. У хворого на гайморит порушено сполучення верхньощелепної біляносової пазухи з середнім носовим ходом. Який утвір в нормі забезпечує надходження повітря з носового ходу до гайморової пазухи?
- A. Hiatus semilunaris.
  - B. Infundibulum ethmoidale.
  - C. Foramina ethmoidalia.
  - D. Recessus sphenopalatinus.
  - E. Canalis nasolacrimalis.
- g. Дитина поступила в лор-відділення клінічної лікарні з діагнозом: гнійне запалення середнього вуха. Захворювання почалось з запалення носоглотки. Встановлено, що інфекція потрапила в барабанну порожнину через слухову трубу, яка лежить в:
- A. Canalis musculotubarius.
  - B. Canaliculus tympanicus.
  - C. Canalis caroticus.
  - D. Canaliculus chordae tympani.
  - E. Canaliculi carotico-tympanici.
- h. За рахунок пухлини гіпофіза при рентгенографії виявлено руйнування і збільшення ямки турецького сідла. Яка кісткова порожнина при цьому вражена?
- A. Пазуха клиноподібної кістки.
  - B. Сонний канал.
  - C. Зоровий канал.
  - D. Барабанна порожнина.
  - E. Лицевий канал.

- i. В клініку доставлено хворого, у якого при обстеженні носової порожнини виявлено скопичення гною у нижньому носовому ході. Звідки надходить гній?
- A. Слізновивідні протоки.
  - B. Гайморова пазуха.
  - C. Лобова пазуха.
  - D. Клиноподібна пазуха.
  - E. Решітчаста пазуха.
- j. Хворий скаржиться на головний біль, утруднене дихання. Рентген підтвердив діагноз – фронтит (запалення лобової пазухи). В якому носовому ході при огляді порожнини носа можуть спостерігатись гнійні виділення?
- A. Середньому.
  - B. Верхньому.
  - C. Нижньому.
  - D. Загальному.
  - E. Над верхньою носовою раковиною.
- k. Після перенесеної черепно-мозкової травми і рентгенологічного обстеження виявлено перелом основи черепа. Лінія перелому проходить через остистий і круглий отвори. Яка кістка пошкоджена внаслідок травми?
- A. Клиноподібна.
  - B. Сконева.
  - C. Решітчаста.
  - D. Лобова.
  - E. Потилична.
- l. Хворий потрапив у клініку з травмою черепа. При рентгенологічному обстеженні виявлено перелом основи черепа в ділянці каналу під'язикового нерва. Яку кістку черепа пошкоджено?
- A. Потиличну.
  - B. Сконеву.
  - C. Тім'яну.
  - D. Клиноподібну.
  - E. Лобову.

- m. Під час обстеження пацієнта ЛОР-лікар діагностував запалення верхньощелепних пазух. В якому носовому ході під час риноскопії був виявлений гній?
- A. У середньому.
  - B. У верхньому.
  - C. У нижньому.
  - D. У загальному.
  - E. У найвищому.
- n. Після травми ока виникло нагноєння м'яких тканин орбіти. Через який анатомічний отвір гнійний процес може поширитись у крилопіднебінну ямку?
- A. Через нижню очноямкову щілину.
  - B. Через круглий отвір.
  - C. Через клино-піднебінний отвір.
  - D. Через верхню очноямкову щілину.
  - E. Через вилично-очноямковий отвір.
- o. У хворого 28 років, діагностовано гострий запальний процес слизової оболонки носо-сльозової протоки. З анамнезу стало відомо, що після перенесеного грипу протягом 10-ти днів були виділення із носа. З якого відділу носової порожнини інфекція могла проникнути у носо-сльозову протоку?
- A. Із нижнього носового ходу.
  - B. Із середнього носового ходу.
  - C. Із верхнього носового ходу.
  - D. Із присінка носа.
  - E. Із лобової пазухи.
- p. У результаті травми голови у потерпілого пошкоджено правий виросток потиличної кістки. Яка структура потиличної кістки зазнала пошкодження?
- A. Бічна частина.
  - B. Потилична луска.
  - C. Основна частина.
  - D. Яремний відросток.
  - E. Великий отвір.
- q. Рентгенологічно встановлено затемнення у верхньощелепній пазусі справа, що свідчить про наявність гною. У який носовий хід буде виділятися патологічна рідина?

- A. У правий середній носовий хід.
  - B. У правий нижній носовий хід.
  - C. У правий верхній носовий хід.
  - D. У правий загальний носовий хід.
  - E. У правий найвищий носовий хід.
- г. У хворого ускладнення нежиті. Рентгенологічно встановлено скупчення гною у верхньощелепній пазусі зліва. У який носовий хід виділяється гній?
- A. У лівий середній носовий хід.
  - B. У правий нижній носовий хід.
  - C. У правий верхній носовий хід.
  - D. У правий загальний носовий хід.
  - E. У правий носоглотковий хід.
- с. Хворий скаржиться на головний біль, утруднене дихання. Рентген підтвердив діагноз – фронтит (запалення лобової пазухи). В якому носовому ході при огляді порожнини носа можуть спостерігатись гнійні виділення?
- A. Середній носовий хід.
  - B. Верхній носовий хід.
  - C. Нижній носовий хід.
  - D. Загальний носовий хід.
  - E. Над верхньою носовою раковиною.
- t. У новонародженої дитини дефект у вигляді серединної щелепи. Незрощення яких відростків призвело до такої вади розвитку?
- A. Нижньощелепних.
  - B. Верхньощелепних.
  - C. Піднебінних.
  - D. Лобових.
  - E. Виличних.
- у. У хворого гнійне запалення клиноподібної пазухи. В яку частину носової порожнини витікає гній?
- A. Meatus nasi superior.
  - B. Meatus nasi communis.
  - C. Meatus nasi medius.
  - D. Meatus nasi inferior.



- v. Пацієнта госпіталізовано для коригування викривленої носової перегородки. Які кістки підлягають при цьому виправленню?
- A. Леміш і перпендикулярна пластинка решітчастої кістки.
  - B. Вертикальна пластинка піднебінної кістки та леміш.
  - C. Перпендикулярна пластинка решітчастої кістки та нижня носова раковина.
  - D. Носова кістка та вертикальна пластинка піднебінної кістки.
  - E. Горизонтальна пластинка піднебінної кістки та леміш.
- w. Хворий 35 років звернувся до приймального покою із скаргами на нежить та головний біль протягом 5 днів. Після обстеження йому встановили діагноз – гайморит (запалення верхньощелепної пазухи). Через який носовий хід інфекція туди пройшла?
- A. Середній.
  - B. Верхній.
  - C. Нижній.
  - D. Загальний.
  - E. Носоглотковий.
- x. Хворий 25 років звернувся до приймального покою зі скаргами на нежить та головний біль протягом 4 днів. Після обстеження йому встановили діагноз фронтит. Через який носовий хід інфекція потрапила до лобової пазухи?
- A. Середній.
  - B. Верхній.
  - C. Нижній.
  - D. Загальний.
  - E. Носоглотковий.
- y. Хворий 35 років, звернувся до лікаря зі скаргами на сильну нежить та втрату нюху протягом тижня. При обстеженні, в носовій порожнині велика кількість слизу, що вкриває слизову оболонку та блокує рецептори нюху. Де в носовій порожнині розміщені ці рецептори?
- A. Верхня носова раковина.
  - B. Середня носова раковина.
  - C. Нижня носова раковина.
  - D. Загальний носовий хід.
  - E. Присінок носа.

z. У хворого з тривалим запаленням слизової оболонки носової порожнини з'явилися симптоми ураження слизової оболонки верхньощелепної пазухи (гайморит). Через яке утворення носової порожнини стало можливим поширення інфекції?

- A. Верхньощелепний отвір.
- B. Решітчаста лійка.
- C. Клино-піднебінний отвір.
- D. Клино-решітчаста заглибина.
- E. Решітчасті комірки.

aa. Під час обстеження у хворого виявлено абсцес крилопіднебінної ямки. Куди може поширюватись інфекція при несвоєчасному наданні медичної допомоги?

- A. В орбіту.
- B. У міжкрилоподібний простір.
- C. У лобову пазуху.
- D. У підпапоневротичний скроневиий простір.
- E. У барабанну порожнину.

bb. Після перенесеного ГРЗ у хворої спостерігається затруднене носове дихання, підвищена температура, головний біль, сльозовиділення, болючість при пальпації в ділянці fossa canina справа. Запаленням якої пазухи ускладнилось захворювання?

- A. Sinus maxillaris dexter.
- B. Sinus frontalis dexter.
- C. Sinus sphenoidalis dexter.
- D. Cellulae ethmoidales anteriores.
- E. Cellulae ethmoidales posteriores.

cc. У дитячу лікарню поступила дитина віком 3 роки. При обстеженні виявлено незарощення переднього тім'ячка. В якому віці в нормі відбувається його зарощення?

- A. На першому році життя.
- B. На 4 – 6 місяці життя.
- C. На 2 – 3 місяці життя.
- D. На другому році життя.
- E. На третьому році життя.

dd. При падінні у маленької дитини було травмоване переднє тім'ячко. Який вид з'єднання кісток черепа зазнав патологічних змін?

- A. Синдесмоз.
- B. Синхондроз.
- C. Синостоз.
- D. Синсаркоз.
- E. Геміартроз.

ee. Хворий не може підняти опущену донизу нижню щелепу. Які м'язи при цьому не виконують своєї функції?

- A. Жувальні м'язи.
- B. Мімічні м'язи.
- C. Коловий м'яз рота.
- D. М'язи язика.
- E. М'яз-підіймач кута рота.

ff. Чоловік 30 років звернувся до стоматолога зі скаргою на розлади жування, у нього виникає біль при відтягуванні щелепи назад. Лікар встановив запалення одного з жувальних м'язів. Якого?

- A. Сконевого (задні волокна).
- B. Сконевого (передні волокна).
- C. Крилоподібного медіального.
- D. Крилоподібного латерального.
- E. Жувального (власного).

gg. При обстеженні міміки хворого виявлено, що він не може скласти губи трубочкою, не може свистіти, під час сміху кути рота не піднімаються догори, ротова щілина розтягується в боки (поперечна посмішка). Пацієнт страждає на міопатію – спадкове захворювання із дистрофічним ураженням м'язів. Про атрофію якого м'яза свідчать дані симптоми?

- A. Колового м'яза рота.
- B. Великого виличного м'яза.
- C. Шийного м'яза.
- D. М'язу сміха.
- E. Жувального м'яза.

hh. При обстеженні міміки хлопчика 8 років виявлено, що він не може скласти губи трубочкою, не може задути свічку, під час

сміху кутки рота не піднімаються догори, а ротова щілина розтягується в боки (поперечна посмішка). Про атрофію якого м'яза свідчать дані симптоми?

- A. Колового м'яза рота.
- B. Великого виличного м'яза.
- C. Щічного м'яза.
- D. М'яза сміху.
- E. Жувального м'яза.

ii. При огляді пацієнта з запаленням лицевого нерва відмічається вирівнювання зморшок шкіри чола, права очна щілина ширша від лівої, вирівняна права носогубна складка, правий кут рота опущений, рот перекривило наліво. Функція яких м'язів порушена?

- A. Мімічних м'язів.
- B. Жувальних м'язів.
- C. Надчерепного м'яза.
- D. Надпід'язикових м'язів.
- E. Підпід'язикових м'язів.

jj. Під час ДТП водій отримав численні ушкодження бічної поверхні голови, серед яких був перелом виличної дуги. Функція якого з м'язів вірогідно порушена?

- A. *M. masseter*.
- B. *M. orbicularis oris*.
- C. *M. buccinator*.
- D. *M. procerus*.
- E. *M. risorius*.

kk. Хворий скаржиться на неможливість бічних рухів нижньої щелепи. Який з м'язів найвірогідніше ушкоджено?

- A. *M. pterygoideus lateralis*.
- B. *M. pterygoideus medialis*.
- C. *M. buccinator*.
- D. *M. masseter*.
- E. *M. risorius*.

ll. У хворого очна щілина праворуч помітно більша, ніж ліва. Функція якого з мімічних м'язів порушена?

- A. *M. orbicularis oculi*.
- B. *M. procerus*.

- C. *M. corrugator supercilli*.
- D. *M. occipitofrontalis* [venter frontalis].
- E. *M. zygomaticus major*.

mm. Після травми обличчя у хворого гематома щічної ділянки.

Відтік з якої слинної залози заблоковано гематомою?

- A. Привушної.
- B. Під'язикової.
- C. Піднижньощелепної.
- D. Губної.
- E. Щічної.

nn. У дітей часто можна спостерігати затруднене носове дихання, яке пов'язане з надмірним розвитком лімфоїдної тканини слизової оболонки глотки. Розростання яких мигдаликів може спричинити це явище?

- A. *Tonsilla pharyngea*.
- B. *Tonsilla palatina*.
- C. *Tonsilla lingualis*.
- D. *Tonsilla tubaria*.
- E. Усіх названих мигдаликів.

oo. Хворий 45 років випадково випив оцтову кислоту. Опік яких відділів травної системи буде перш за все?

- A. Порожнина рота, ротоглотки.
- B. Порожнина рота та гортаноглотки.
- C. Глотки, шлунка.
- D. Глотки та стравохода.
- E. Стравоходу та шлунка.

pp. У новонародженої дитини протягом першої доби педіатр помітив, що при смоктанні молока воно потрапляє у носову порожнину. Про яку ваду розвитку свідчить цей факт?

- A. Незарощення піднебіння.
- B. Дивертикул стравоходу.
- C. Атрезія стравоходу.
- D. Заяча губа.
- E. Звуження стравоходу.

qq. Лікар-стоматолог при лікуванні зубів вводить в просвіт між щокою і альвеолярним відростком верхньої щелепи ватний тампон. Вивідний отвір протоки якої залози він закриває?

- A. Привушної.
- B. Піднижньощелепної.
- C. Під'язикової.
- D. Щитоподібної.
- E. Прищитоподібної.

rr. При дослідженні хворого лікар визначив, що його язик не рухається вперед (не висувається з рота). Який м'яз пошкоджений?

- A. Підборідно-язиковий.
- B. Під'язиково-язиковий.
- C. Поздовжній м'яз язика.
- D. Шило-під'язиковий.
- E. Поперечний м'яз язика.

ss. У новонародженої дитини виявлена природжена вада: незрощення верхньої губи та переднього відділу піднебіння. Незрощенням яких відростків викликана вада?

- A. Носового та піднебінного.
- B. Верхньощелепного та лобового.
- C. Піднижньощелепного та нижньощелепного.
- D. нижньощелепного та носового.
- E. Носового та лобового.

tt. У хворого порушено відчуття смаку. При цьому загальна чутливість зберігається. Які сосочки язика не пошкоджені?

- A. Ниткоподібні.
- B. Жолобуваті.
- C. Грибоподібні.
- D. Листоподібні.
- E. Всі.

uu. Хворий 18 років звернувся до лікарні зі скаргами на шум та больові відчуття у вусі. Об'єктивно – у хворого гостре респіраторне захворювання, реніт. Крізь який отвір глотки інфекція потрапила до барабанної порожнини та викликала її запалення?

- A. Глотковий отвір слухової труби.

- V. Барабанний отвір слухової труби.
- C. Хоани.
- D. Зів.
- E. Вхід до гортані.

vv. Після важкої травми лицевого черепа у хворого під час ковтання їжі остання потрапила в носову частину глотки. Який м'яз не виконує своєї функції?

- A. m. levator veli palatini.
- B. m. palatopharyngeus.
- C. m. stylopharyngeus.
- D. m. palatoglossus.
- E. m. genioglossus.

ww. Хворий 35 років, звернувся до приймального покою зі скаргами на біль та набряк у ділянці дна ротової порожнини. Після огляду, діагностовано запальний процес в ділянці вивідної протоки піднижньощелепної слинної залози. Куди відкривається ця протока?

- A. Caruncula sublingualis.
- B. Vestibulum oris.
- C. Foramen caecum linguae.
- D. Plica fimbriata.
- E. Recessus gingivalis.

xx. У хворого запалення під'язикового сосочка. Із яких слинних залоз буде затrudнено виділення слини?

- A. Під'язикової і піднижньощелепної.
- B. Під'язикової і привушної.
- C. Привушної і піднижньощелепної.
- D. Привушної і піднебінної.
- E. Під'язикової і щічної.

yy. При огляді ротової порожнини стоматолог виявив появу у дитини перших великих нижніх кутніх зубів. Який вік дитини?

- A. 6-7 років.
- B. 4-5 років.
- C. 8-9 років.
- D. 10-11 років.
- E. 12-13 років.

zz. У лікарню потрапив хворий з пошкодженням щоки. Протока якої слинної залози може бути ушкоджена?

- A. Привушної.
- B. Щічної.
- C. Піднижньощелепної.
- D. Під'язикової.
- E. Кутньої.

aaa. При обстеженні порожнини рота дитини лікар-стоматолог виявив коротку вуздечку верхньої губи. На які зуби негативно вплине ця вада розвитку?

- A. На присередні верхні різці.
- B. На присередні нижні різці.
- C. На бічні верхні різці.
- D. На бічні нижні різці.
- E. На верхні ікла.

bbb. При огляді порожнини рота лікар стоматолог виявив на межі середньої та задньої третини язика запалені сосочки? Які сосочки язика ушкоджені запальним процесом?

- A. Papillae vallatae.
- B. Papillae fungiformes.
- C. Papillae foliatae.
- D. Papillae filiformes.
- E. Papillae conicae.

ccc. При огляді порожнини рота лікар виявив невеликих розмірів виразку, що знаходиться на лівій піднебінній язиковій дужці (передня складка зіву). На який м'яз можливе поширення процесу?

- A. M. palatoglossus.
- B. M. styloglossus.
- C. M. palatopharyngeus.
- D. M. genioglossus.
- E. M. hyoglossus.

ddd. Мати звернулася за допомогою до педіатра. Хвора дівчинка 6 місяців з високою температурою плаче, пхає іграшки у рот. Який зуб прорізується у цьому віці?

- A. Присередній нижній різець.
- B. Бічний нижній різець.



- C. Присередній верхній різець.
- D. Бічний верхній різець.
- E. Нижній кутній зуб.

eee. Мати звернулася за допомогою до педіатра. Нормально розвинута дівчинка 12 місяців плаче, пхає іграшки у рот. Який зуб прорізується у цьому віці?

- A. Бічний нижній різець.
- B. Присередній нижній різець.
- C. Малий кутній зуб.
- D. Ікло.
- E. Нижній кутній зуб.

fff. У хворого фронтит. З анамнезу відомо, що в нього було запалення верхньощелепної пазухи. Через який відділ носової порожнини могла потрапити інфекція в лобову пазуху?

- A. Із середнього носового ходу.
- B. Із верхнього носового ходу.
- C. Із нижнього носового ходу.
- D. Із присінка носової порожнини.
- E. Із решітчасто-клиноподібної кишені.

ggg. Під час приймання їжі у новонародженої дитини спостерігається попадання молока у носову порожнину. Назвіть можливу причину виникнення цього порушення.

- A. Вовча паща.
- B. Викривлення носової перегородки вправо.
- C. Перелом основи черепа.
- D. Заяча губа.
- E. Викривлення носової перегородки вліво.

hhh. В клініку доставлено хворого, у якого при обстеженні носової порожнини виявлено скупчення гною у нижньому носовому ході. Звідки надходить гній?

- A. З слъзовивідної протоки.
- B. З гайморової пазухи.
- C. З лобової пазухи.
- D. З клиноподібної пазухи.
- E. З решітчастої пазухи.

iii. Хворий скаржиться на головний біль, утруднене дихання. Рентген підтвердив діагноз – фронтит (запалення лобової пазухи). В якому носовому ході при огляді порожнини носа можуть спостерігатись гнійні виділення?

- A. Середньому.
- B. Верхньому.
- C. Нижньому.
- D. Загальному.
- E. Над верхньою носовою раковиною.

jjj. У хворого 28 років діагностовано гострий запальний процес слизової оболонки носослізної протоки. З анамнезу стало відомо, що після перенесеного грипу протягом 10 днів були виділення із носа. З якого відділу носової порожнини інфекція могла проникнути у носослізну протоку?

- A. Із нижнього носового ходу.
- B. Із середнього носового ходу.
- C. Із верхнього носового ходу.
- D. Із присінка носа.
- E. Із лобової пазухи.

kkk. Під час приймання їжі у новонародженої дитини спостерігається попадання молока у носову порожнину. Назвіть можливу причину виникнення цього порушення.

- A. Вовча паща.
- B. Викривлення носової перегородки вліво.
- C. Заяча губа.
- D. Викривлення носової перегородки вправо.
- E. Перелом основи черепа.

lll. У хворого пухлина в ділянці верхнього носового ходу. Порушення яких функцій можна очікувати?

- A. Порушення нюху.
- B. Порушення слиновидділення.
- C. Порушення смаку.
- D. Порушення слуху.
- E. Порушення ковтання.

mmm. У хворого гнійне запалення клиноподібної пазухи. В яку частину носової порожнини витікає гній?

- A. Meatus nasi superior.

- B. Meatus nasi communis.
- C. Meatus nasi medius.
- D. Meatus nasi inferior.

nnn. У хворого спостерігається запалення клиноподібної пазухи.

Куди відкривається її апертура?

- A. Recessus sphenoidal.
- B. Infundibulum.
- C. Meatus nasi medius.
- D. Meatus nasi inferior.
- E. Meatus nasi communis.

ooo. Хворий 30 років із запаленням пульпи 2-го верхнього моляра звернувся до лікаря зі скаргами на головний біль та слизові виділення з носа. Після огляду йому поставили діагноз – пульпіт, ускладнений синуситом. До якої з пазух потрапила інфекція від кореня зуба?

- A. Верхньощелепної.
- B. Лобової.
- C. Клиноподібної.
- D. Решітчастої.
- E. Соскоподібних комірок.

ppp. Хворий 35 років звернувся до лікаря із скаргами на сильну нежить та втрату відчуття запахів протягом тижня. При обстеженні – в носовій порожнині велика кількість слизу, що вкриває слизову оболонку та блокує рецептори нюху. Де в носовій порожнині розміщені ці рецептори?

- A. У верхній носовій раковині.
- B. У середній носовій раковині.
- C. У нижній носовій раковині.
- D. У загальному носовому ході.
- E. У присінку носа.

qqq. Після перенесеного ГРЗ у хворої спостерігається затруднене носове дихання, підвищена температура, головні болі, слизовиділення, болючість при пальпації в ділянці fossa canina справа. Запаленням якої пазухи ускладнилось захворювання?

- A. Sinus maxillaris dexter.
- B. Sinus frontalis dexter.

- C. Sinus shenoidalis dexter.
- D. Cellulae ethmoidales anteriores.
- E. Cellulae ethmoidales posteriores.

rrr. До лікаря звернулася мати, син якої за літо виріс на 18см.  
При обстеженні хлопця 12 років: зріст – 180 см, вага 68 кг. З порушенням діяльності якої ендокринної залози це пов'язано?

- A. Гіпофіза.
- B. Щитоподібної.
- C. Статевих.
- D. Наднирникових.
- E. Епіфіза.

sss. Хвора Б. 50 років скаржиться на те, що останнім часом вуха, ніс, кисти почали збільшуватись в розмірі. Гіперфункція якої залози дасть подібні симптоми?

- A. Гіпофіза.
- B. Щитоподібної.
- C. Статевих.
- D. Наднирникових.
- E. Епіфіза.

ttt. До лікаря – ендокринолога звернулася мати дівчинки 9 років зі скаргами на збільшення молочних залоз, кров'янисті виділення з піхви, посиленого росту волосся на тілі та навколо зовнішніх статевих органів. Яка з ендокринних залоз уражена, що гальмує передчасне статеве дозрівання?

- A. Epiphysis.
- B. Hypophysis.
- C. Gl. thyroidea.
- D. Gl. suprarenalis.
- E. Gl. parathyroidea.

uuu. При рентгенологічному дослідженні кісток основи черепа виявлено збільшення порожнини турецького сідла, витончення передніх нахилених відростків, руйнування різних ділянок турецького сідла. Пухлина якої ендокринної залози може спричинити таке руйнування кісток?

- A. Гіпофіза.
- B. Вилочкової залози.
- C. Епіфіза.

- D. Щитоподібної залози.
- E. Наднирників.

vvv. За рахунок пухлини гіпофіза при рентгенографії виявлено руйнування і збільшення ямки турецького сідла. Яка кісткова порожнина при цьому уражена?

- A. Пазуха клиноподібної кістки.
- B. Сонний канал.
- C. Зоровий канал.
- D. Барабанна порожнина.
- E. Лицевий канал.

www. У чоловіка розвинувся гігантизм. Функція якої залози внутрішньої секреції при цьому порушена?

- A. Гіпофіза.
- B. Епіфіза.
- C. Щитоподібної.
- D. Прищитоподібних.
- E. Загруднинної.

xxx. Дитина віком 10 років скаржиться на затруднення носового дихання. При обстеженні встановлено, що причиною є стійка гіпертрофія лімфоїдної тканини. Збільшення якого мигдалика має місце?

- A. Глоткового.
- B. Піднебінного.
- C. Трубного лівого.
- D. Язикового.
- E. Трубного правого.

uuu. До лікаря звернувся чоловік 27 років. При огляді було виявлено збільшення розмірів кисті, стопи та нижньої щелепи. Крім того, спостерігалася деформація суглобів і хребта, гормональні порушення (імпотенція, атрофія яєчка). Функція якої залози порушена?

- A. Передньої частки гіпофіза.
- B. Надниркових залоз.
- C. Шишкоподібного тіла.
- D. Щитоподібної залози.
- E. Прищитоподібних залоз.

zzz. В ендокринологічне відділення прийнятий хлопчик 8 років з ознаками передчасного статевого дозрівання (розвинена скелетна мускулатура, волосяний покрив на обличчі та лобку. Функція якої залози порушена?

- A. Шишкоподібної.
- B. Аденогіпофіза.
- C. Нейрогіпофіза.
- D. Щитоподібної.
- E. Загруднинної.

aaaa. На прийом до лікаря прийшов пацієнт дуже високого зросту, з довгими товстими пальцями рук, великою нижньою щелепою і відвислою нижньою губою. Підвищену секрецію якого гормону якої залози можна запідозрити?

- A. Соматотропного гормону передньої частки гіпофіза.
- B. Гонадотропного гормону передньої частки гіпофіза.
- C. Антидіуретичного гормону задньої частки гіпофіза.
- D. Гормонів щитоподібної залози.
- E. Гормонів надниркової залози із групи глюкокортикоїдів.

bbbb. Хворій 30 р. лікар поставив діагноз – нецукровий діабет. З порушенням діяльності якої ендокринної залози це пов'язано?

- A. Гіпофіза.
- B. Щитоподібної.
- C. Статевих.
- D. Наднирникових.
- E. Епіфіза.

cccc. У дівчинки 10 років під час клінічного обстеження виявлені ознаки передчасного статевого дозрівання. Зниження функції якої ендокринної залози могло спричинити це явище?

- A. Епіфіза.
- B. Щитоподібної залози.
- C. Прищитоподібної залози.
- D. Загруднинної залози.
- E. Мозкової речовини надниркових залоз.

dddd. У результаті патологічного процесу порушена функція центральної ланки еферентної частини симпатичного відділу автономної нервової системи. Назвіть, де можлива локалізація процесу у спинному мозку?

- A. У латеральному проміжному ядрі бічних рогів.
- B. У медіальному проміжному ядрі бічних рогів.
- C. У дорзальному ядрі задніх рогів.
- D. У власному ядрі задніх рогів.
- E. У ядрі передніх рогів.

eeee. Дитина 5 років доставлена в клініку з підозрою на менінгоенцефаліт. Назвіть місце спинномозкової пункції.

- A. Між 3-4-м поперековими хребцями.
- B. Між 1-2-м поперековими хребцями.
- C. Між 2-3-м поперековими хребцями.
- D. Між 11-12-м поперековими хребцями.
- E. Між 4-5-м поперековими хребцями.

ffff. У потерпілого при автокатастрофі виявлено перелом остистого відростка та дуги XI грудного хребця. Які сегменти спинного мозку пошкоджені?

- A. Поперекові.
- B. Грудні.
- C. Крижові.
- D. Куприкові.
- E. Шийні.

gggg. Після виробничої травми постраждалого доставили в лікарню з пошкодженням хребтового стовпа. Виявлено ушкодження задніх канатиків спинного мозку на рівні I грудного хребця. Які провідні шляхи при цьому постраждали?

- A. Тактильної та пропріоцептивної чутливості.
- B. Больової та температурної чутливості.
- C. Спинномозкові-мозочкові.
- D. Кірково-спинномозкові.
- E. Екстрапірамідні.

hhhh. Хвора М., 41 рік, потрапила в інфекційне відділення лікарні з високою температурою тіла. Об'єктивно виражені менінгеальні симптоми. Проведено спиномозкову пункцію. Яке анатомічне утворення було пропунктовано?

- A. Spatium subarachnoideum.
- B. Spatium subdurale.
- C. Spatium epidurale.
- D. Cavum trigeminale.

E. Cisterna cerebellomedullaris posterior.

iiii. Внаслідок інсульту (крововилив в головний мозок) у хворого відсутні вольові рухи м'язів голови і шиї. Обстеження головного мозку за допомогою ЯМР показало, що гематома знаходиться в коліні внутрішньої капсули. Який провідний шлях пошкоджено у хворого?

- A. Tr. cortico-nuclearis.
- B. Tr. cortico-spinalis.
- C. Tr. cortico-thalamicus.
- D. Tr. cortico-fronto-pontinus.
- E. Tr. thalamo-corticalis.

jjjj. У хворого спостерігається втрата загальної чутливості на окремих ділянках тіла справа. Яка із звивин великих півкуль головного мозку уражена?

- A. Зацентральна.
- B. Верхня скронева.
- C. Середня скронева.
- D. Нижня скронева.
- E. Передцентральна.

kkkk. У хворого спостерігається параліч м'язів верхньої і нижньої кінцівок зліва. Яка із звивин великих півкуль головного мозку уражена?

- A. Передцентральна.
- B. Середня лобова.
- C. Нижня лобова.
- D. Верхня лобова.
- E. Зацентральна.

llll. Хворий не розуміє змісту слів, а також не розуміє власної мови (словесна глухота). Яка із звивин великих півкуль головного мозку уражена?

- A. Верхня скронева.
- B. Нижня лобова.
- C. Зацентральна.
- D. Верхня тім'яна часточка.
- E. Нижня тім'яна часточка.



mmmm. При обстеженні хворого, виявлене новоутворення в білій речовині півкуль великого мозку з локалізацією у коліні та передньому відділі задньої ніжки внутрішньої капсули.

Волокна якого провідного шляху мозку будуть зруйновані?

- A. Tr. pyramidalis.
- B. Tr. frontothalamicus.
- C. Tr. thalamocorticalis.
- D. Tr. frontopontinus.
- E. Tr. parietooccipitopontinus.

nnnn. У хворого пухлиною пошкоджено піраміди довгастого мозку. У якому з провідних шляхів порушиться проведення нервових імпульсів?

- A. Tr. corticospinalis.
- B. Tr. corticonuclearis.
- C. Tr. corticopontinus.
- D. Tr. dentatorubralis.
- E. Tr. spinocerebellaris.

oooo. У хворого виявлено порушення кровотоку у басейні правої передньої мозкової артерії. Які ділянки кори кінцевого мозку можуть ушкодитися за цих умов?

- A. Медіальна поверхня правих лобової та тім'яної часток.
- B. Медіальна поверхня правої потиличної частки.
- C. Нижня поверхня правої лобової частки.
- D. Нижня поверхня правої скроневої частки.
- E. Права острівцева частка.

rrrr. Під час проведення комп'ютерної томографії головного мозку у хворого виявлено крововилив у ділянці коліна внутрішньої капсули. Який з нижченазваних провідних шляхів ушкоджений?

- A. Tractus corticonuclearis.
- B. Radiationes thalamicae anteriores.
- C. Tractus corticospinalis.
- D. Radiatio acustica.
- E. Radiatio optica.

qqqq. У хворого 26 років після оперативного втручання пропала здатність читати, складати з літер слова і фрази. В якій ділянці кори головного мозку не відновлена функція?

- A. Gyrus angularis.
- B. Cuneus.
- C. Sulcus calcarinus.
- D. Lobulus parietalis superior.
- E. Gyrus supramarginalis.

rrrr. Хворий після порушення кровопостачання головного мозку втратив здатність до написання букв і цифр. В якій частці мозку виникла патологія?

- A. Lobus frontalis.
- B. Lobus occipitalis.
- C. Lobus temporalis.
- D. Lobus parietalis.
- E. Insula.

ssss. Хворий не може розмовляти, але розуміє звернену до нього мову. Про ушкодження якої зі структур головного мозку йде мова?

- A. Gyrus frontalis inferior.
- B. Gyrus frontalis superior.
- C. Gyrus precentralis.
- D. Gyrus postcentralis.
- E. Gyrus temporalis superior.

tttt. Хворий втратив здатність впізнавати предмети за характерними для них звуками (годинник, дзвін, музика). Яка частка мозку ушкоджена?

- A. Lobus temporalis.
- B. Lobus occipitalis.
- C. Lobus frontalis.
- D. Lobus parietalis.
- E. Insula.

uuuu. Хворий втратив здатність читати (алексія). У якій частині головного мозку ураження?

- A. Кутова закрутка тім'яної частки великого мозку.
- B. Середня лобова закрутка лобної частки великого мозку.
- C. Зацентральна закрутка тім'яної частки великого мозку.
- D. Прицентральна часточка лобної частки великого мозку.
- E. Верхня скронева закрутка скроневої частки великого мозку.

vvvv. Хворий 45 років переніс тяжке порушення мозкового кровообігу. Після стабілізації загального стану, спостерігається втрата можливості чітко вимовляти слова. Ураження якої ділянки кори головного мозку викликало порушення мовнорухового центру? Gyrgus:

- A. Frontalis inferior.
- B. Angularis.
- C. Supramarginalis.
- D. Precentralis.
- E. Temporalis superior.

wwwww. Після крововиливу в мозок (геморагічний інсульт) хворий з великим зусиллям став вимовляти слова, тобто виникла моторна афазія. Яка звивина мозку при цьому ушкоджена?

- A. Нижня лобова.
- B. Верхня лобова.
- C. Середня лобова.
- D. Верхня скронева.
- E. Нижня скронева.

xxxx. Внаслідок росту пухлини в порожнину III шлуночка головного мозку у пацієнта розвивається вегетативні розлади у вигляді порушення сну, терморегуляції, всіх видів обміну, нецукровий діабет. Подразнення ядер якої ділянки головного мозку спричинило ці симптоми?

- A. Гіпоталамуса.
- B. Ніжок мозку.
- C. Покришки середнього мозку.
- D. Моста.
- E. Довгастого мозку.

uuuu. При блокаді лікворних шляхів на рівні серединного і бічних отворів IV шлуночка розвивається оклюзійний синдром. В яку порожнину затруднений відтік ліквору при цій патології?

- A. Субарахноїдальний простір.
- B. Бічні шлуночки.
- C. Водопровід мозку.
- D. III шлуночок.
- E. IV шлуночок.

zzzz. Під час рентгенологічного обстеження черепа виявлено збільшення розміру турецького сідла внаслідок пухлиноподібного утвору головного мозку. Яка частина головного мозку зазнала патологічних змін?

- A. Hypothalamus.
- B. Thalamus dorsalis.
- C. Metathalamus.
- D. Epithalamus.
- E. Tectum mesencephali.

aaaa. У потерпілого в автомобільній катастрофі забійна рана в скроневій ділянці. В ході клінічного обстеження виявлено перелом скроневої кістки і ознаки внутрішньочерепної кровотечі. Ушкодження якої артерії слід запідозрити в першу чергу?

- A. Середньої менінгеальної артерії.
- B. Поверхневої скроневої артерії.
- C. Передньої менінгеальної артерії.
- D. Верхньощелепної артерії.
- E. Лицевої артерії.

bbbb. У дитини діагностовано перелом основи черепа. Переважають бульбарні розлади. В ділянці якої черепної ямки відбувся перелом?

- A. Задньої.
- B. Передньої.
- C. Середньої.
- D. Скроневої.
- E. Підскроневої.

ssss. У результаті дорожньо-транспортної пригоди потерпілий доставлений в травмпункт з травмою хребтового стовпа. При обстеженні виявлено правосторонній параліч нижньої кінцівки з підвищенням тону м'язів. Яка частина центральної нервової системи пошкоджена в результаті травми?

- A. Правий кірково-спинномозковий шлях.
- B. Передній ріг спинного мозку.
- C. Задній ріг спинного мозку.
- D. Передній канатик спинного мозку.
- E. Довгастий мозок.

dddd. Після крововиливу у ліву півкулю головного мозку хворий втратив мову. В басейні якої артерії відбувся тромбоз?

- A. Arteria cerebri media.
- B. Arteria cerebri anterior.
- C. Arteria cerebri posterior.
- D. Arteria communicans anterior.
- E. Arteria communicans posterior.

eeee. Хворий Б. потрапив до нейрохірургічного відділення після автомобільної катастрофи з черепно-мозковою травмою.

Виявлено ушкодження кори задньої частини нижньої лобової звивини зліва. Функція якого аналізатора порушилася при цьому?

- A. Рухового аналізатора артикуляції мови.
- B. Рухового аналізатора.
- C. Шкірного аналізатора.
- D. Рухового аналізатора письмової мови.
- E. Слухового аналізатора.

ffff. У хворого в результаті крововиливу в мозочок пошкоджене коліно внутрішньої капсули. Який провідний шлях при цьому постраждав?

- A. Кірково-ядерний.
- B. Кірково-спинномозковий.
- C. Больового та температурного чуття.
- D. Стереогнозу.
- E. Зорового аналізатора.

gggg. У людини параліч правої половини тіла. Яка звивина головного мозку уражена?

- A. Gyrus paracentralis sinister.
- B. Gyrus postcentralis dexter.
- C. Gyrus frontalis medius.
- D. Gyrus temporalis superior.
- E. Gyrus supramarginalis.

hhhh. У хворої спостерігається параліч м'язів правих верхньої і нижньої кінцівок. Який центр кори ушкоджений?

- A. Руховий центр лівої півкулі.
- B. Руховий центр правої півкулі.

- C. Центр одночасного повороту голови і очей у протилежний бік правої півкулі.
- D. Центр цілеспрямованих рухів лівої півкулі.
- E. Центр стереогнозії лівої півкулі.

iiii. У хворого сенсорна афазія. Яка локалізація ураження нервової системи?

- A. Верхня скронева закрутка.
- B. Середня скронева закрутка.
- C. Нижня лобова закрутка.
- D. Присінково-завитковий нерв.
- E. Середня лобова закрутка.

jjjj. У результаті перенесеної травми хребта у хворого відсутня пропріоцептивна чутливість нижньої половини тіла і нижніх кінцівок. Пошкодження якого провідного шляху може бути?

- A. Fasciculus gracilis (Голля).
- B. Tr. spino-thalamicus lateralis.
- C. Tr. spino-thalamicus anterior.
- D. Fasciculus cuneatus (Бурдаха).
- E. Tr. spino-cerebellaris ventralis (Говерса).

kkkk. У хворого виявлена післятравматична субарахноїдальна гематома тім'яної ділянки. Об'єктивно відмічається втрата загального чуття. Яка звивина стискується гематомою?

- A. Зацентральна звивина.
- B. Передцентральна звивина.
- C. Верхня скронева звивина.
- D. Кутова звивина.
- E. Тім'яна покривка.

llll. У хворого діагностовано пухлину шишкоподібної залози. На рівні якого анатомічного утвору можливе порушення відтоку спинномозкового ліквору із III шлуночка мозку?

- A. Водопроводу мозку.
- B. Міжшлуночкового отвору.
- C. Заднього рога бічного шлуночка.
- D. Переднього рога бічного шлуночка.
- E. Четвертого шлуночка.

mmmmm. У хворого відбувся крововилив у задніх відділах задньої ніжки внутрішньої капсули. Які провідні шляхи при цьому постраждали?

- A. Центральний слуховий та зоровий тракти.
- B. Кірково-таламічний та лобово-мостовий.
- C. Лобово-мостовий та кірково-ядерний.
- D. Кірково-ядерний та кірково-спинномозковий.
- E. Кірково-ядерний та центральний слуховий.

nnnnn. Пацієнт при роботі швидко стомлюється. У положенні стоячи із заплющеними очима похитується, втрачає рівновагу. Тонус скелетних м'язів знижений. Яка з наведених структур мозку найбільш вірогідно уражена у цієї людини?

- A. Мозочок.
- B. Лімбічна система.
- C. Базальні ганглії.
- D. Прицентральної закрутка кори великих півкуль.
- E. Таламус.

ooooo. Пацієнт (праворукий) скаржиться на втрату здатності виконувати тонкі рухи, необхідні для написання букв, слів та інших письмових знаків (аграфія). Яка ділянка кори головного мозку при цьому пошкоджена?

- A. Задній відділ середньої звивини лівої півкулі.
- B. Середня частина передцентральної звивини зліва.
- C. Задній відділ середньої лобової звивини правої півкулі.
- D. Середня частина передцентральної звивини справа.
- E. Кутова звивина та шпорна борозна обох півкуль.

rrrrr. Хворий, який три місяці тому отримав травму голови, чує мову, розуміє її, але не може правильно назвати предмет. В якій частці кори великих півкуль є ушкодження?

- A. У нижній лобовій.
- B. У верхній лобовій.
- C. У верхній скроневій.
- D. У середній лобовій.
- E. У середній скроневій.

qqqqq. Після крововиливу у ліву півкулю головного мозку хворий втратив мову. У басейні якої артерії відбувся тромбоз?

- A. Arteria cerebri media.

- B. Arteria cerebri anterior.
- C. Arteria cerebri posterior.
- D. Arteria communicans anterior.
- E. Arteria communicans posterior.

rrrrr. У чоловіка 35 років з перенесеним менінгоенцефалітом відмічається різке зниження слуху. Обстеження виключає патологію звукопровідного та звукосприймального апаратів органа слуху. В якій звивині кори великого мозку патологічні зміни?

- A. Верхній скроневій.
- B. Середній скроневій.
- C. Верхній лобовій.
- D. Надкрайовій.
- E. Кутовій.

sssss. У хворого порушена функція серцево-судинного та дихального центрів. У басейні яких артерій порушення?

- A. A. vertebrales et basilaris.
- B. A. cerebri anterior et communicans anterior.
- C. A. cerebri anterior et cerebri media.
- D. A. communicans posterior et cerebri media.
- E. A. communicans posterior et cerebri posterior.

ttttt. У хворого стався крововилив в потиличну ділянку в зоні шпорної борозни. Які функції організму при цьому постраждали?

- A. Відсутній зір.
- B. Відсутній слух.
- C. Відсутній нюх.
- D. Відсутні рухи.
- E. Відсутня чутливість.

uuuuu. У лівих вентральних аферентних спинномозково-таламічних шляхах бракує інформації від протилежної частини тіла певного сегмента. Нейрони якого ядра заднього рогу спинного мозку уражені?

- A. Власного ядра.
- B. Губчастого шару.
- C. Желатинозної субстанції.
- D. Грудного ядра Кларка.



Е. Вентрального ядра.

vvvvv. У хворой М., 62 р., в ділянці gyrus angularis утворилася гематома. Хвора не може читати і розуміти написане (алексія), але зорова функція не порушена. Ядро якого аналізатора було втрачене?

- А. Ядро зорового аналізатора письмової мови.
- В. Ядро рухового аналізатора письмової мови.
- С. Ядро слухового аналізатора усної мови.
- Д. Ядро зорового аналізатора.
- Е. Ядро рухового аналізатора усної мови.

wwwww. У пацієнта внаслідок черепно-мозкової травми знижена шкірна чутливість. Яка ділянка кори великого мозку може бути ураженою?

- А. Задня центральна звивина.
- В. Потилична ділянка.
- С. Поясна звивина.
- Д. Лобна ділянка кори.
- Е. Передня центральна звивина.

xxxxx. У жінки виявлене порушення з боку дотикової чутливості. Яка ділянка мозку ушкоджена?

- А. Задня центральна звивина кори.
- В. Довгастий мозок.
- С. Мозочок.
- Д. Передня центральна звивина кори.
- Е. Скронева ділянка кори.

uuuuu. У лікарню госпіталізована хвора у важкому стані з діагнозом – геморагічний інсульт в ділянці лобової частини правої півкулі головного мозку. Ушкодження якої артерії найбільш ймовірно призвело до цього стану?

- А. Cerebri anterior.
- В. Cerebri posterior.
- С. Communicans anterior.
- Д. Cerebri medi.
- Е. Communicans posterior.

zzzzz. У хворого 65 років при неврологічному обстеженні виявлено крововилив у межах верхньої скроневої звивини. У зоні кровопостачання якої артерії воно знаходиться?

- A. Середньої мозкової артерії.
- B. Передньої мозкової артерії.
- C. Задньої мозкової артерії.
- D. Передньої сполучної артерії.
- E. Основної артерії.

aaaaa. До лікаря звернулась жінка 54 років із скаргами на запаморочення, нудоту, порушення рівноваги після падіння і травми голови. Порушення функції якої структури внутрішнього вуха ймовірноше всього було?

- A. Organum vestibulare.
- B. Labyrinthus osseus.
- C. Organum spirale.
- D. Membrana tympani.
- E. Canalis longitudinalis modioli.

bbbbbb. При огляді травмованого у дорожній пригоді лікар виявив ураження зовнішньої стінки очної ямки. Потерпілий втратив можливість відведення очного яблука на травмованій стороні. Який нерв міг бути ураженим у даному випадку?

- A. N. abducens.
- B. N. trochlearis.
- C. N. oculomotorius.
- D. N. ophthalmicus.
- E. N. infraorbitalis.

ssssss. У результаті травми черепа з пошкодженням верхньої стінки правої очної ямки потерпілий втратив можливість піднімати верхню повіку правого ока і дивитися угору. Який нерв вірогідно пошкоджений?

- A. R. superior n. oculomotorius.
- B. R. inferior n. oculomotorius.
- C. N. trochlearis.
- D. N. abducens.
- E. N. ophthalmicus.

dddddd. У хворого виявлене руйнування стінки барабанної порожнини з попаданням гною до задньої черепної ямки. Яка зі стінок зруйнована?

- A. *Paries mastoideus*.
- B. *Paries membranaceus*.
- C. *Paries labyrinthicus*.
- D. *Paries tegmentalis*.
- E. *Paries jugularis*.

eeeeee. В офтальмологічне відділення поступила хвора із скаргами на часткову втрату зору. При обстеженні виявлено випадіння однойменних половинок поля зору з боку обох очей (гомонімна геміанопсія). На якому рівні відбулося пошкодження волокон зорового нерва?

- A. На рівні одного із зорових шляхів.
- B. На рівні стовбура лівого зорового нерва.
- C. На рівні стовбура правого зорового нерва.
- D. На рівні перехрестя зорових нервів.
- E. На рівні обох зорових шляхів.

ffffff. При обстеженні хворого виявлено опущення верхньої повіки, розхідну косоокість, розширена зіниця, обмеженість рухливості очного яблука. Який нерв пошкоджений?

- A. Окоруховий.
- B. Очний.
- C. Блоковий.
- D. Відвідний.
- E. Зоровий.

gggggg. Під час хірургічного втручання лікар маніпулює на внутрішній стінці барабанної порожнини. Руйнування якого каналу скроневої кістки можливе?

- A. Лицевого.
- B. М'язово-трубного.
- C. Барабанного.
- D. Канальця барабанної струни.
- E. Сонного.

hhhhhh. В очне відділення доставлено електрозварювальника, який переніс опік очного яблука. Які з перелічених нижче структур ушкоджені?

- A. Cornea.
- B. Camera anterior bulbi (humor).
- C. Camera posterior bulbi (humor).
- D. Lens.
- E. Corpus vitreum.

iiiiii. Внаслідок травми у хворого спостерігається різний діаметр зіниць (анізокорія). Діяльність якого м'яза блоковано?

- A. Musculus sphincter pupillae.
- B. Musculus ciliaris.
- C. Musculus rectus lateralis.
- D. Musculus rectus superior.
- E. Musculus rectus inferior.

jjjjjj. Запалення барабанної порожнини (гнійний отит) у хворого ускладнилося запалення комірок соскоподібного відростка. Через яку стінку барабанної порожнини попав гній?

- A. Задню.
- B. Передню.
- C. Медіальну.
- D. Латеральну.
- E. Верхню.

kkkkkk. У хворого порушений зір у правих половинах полів зору обох очей. Яка нервова структура уражена?

- A. Лівий зоровий тракт.
- B. Зорове перехрестя.
- C. Правий зоровий тракт.
- D. Сітківка ока.
- E. Зорові нерви.

llllll. У хворого знижений слух. При огляді виявлено сірчані пробки. В якій частині органа слуху зміни?

- A. У зовнішньому вусі.
- B. У середньому вусі.
- C. У внутрішньому вусі.
- D. У барабанній перетинці.
- E. У слуховій трубці.

mmmmmm. В очне відділення доставлений 40-річний чоловік, який два тижні тому переніс опік очного яблука. Які з перелічених структур ушкоджені?

- A. Рогівка.
- B. Війчасте тіло.
- C. Райдужка.
- D. Кришталік.
- E. Склисте тіло.

nnnnnn. Хворий 28 років на виробництві отримав хімічний опік обличчя і рідина потрапила в око. Хворий втратив зір. Яка структура очного яблука ушкоджена внаслідок хімічного опіку?

- A. Рогівка.
- B. Кришталік.
- C. Склисте тіло.
- D. Сітківка.
- E. Райдужка.

oooooo. У дитини 5 років при гнійному запаленні внутрішнього вуха з'явилися симптоми запалення твердої мозкової оболонки. Шлях проходження інфекції? Через:

- A. Водопровід присінка.
- B. Каналець завитки.
- C. Вікно завитки.
- D. Вікно присінка.
- E. Барабанний каналець.

rrrrrrr. Після перенесеного запального захворювання у хворого виникло неповне відведення очного яблука в латеральну сторону. Який нерв у хворого пошкоджений?

- A. Відвідний.
- B. Окоруховий.
- C. Блоковий.
- D. Зоровий.
- E. Лицевий.

qqqqqq. У пацієнта при епідемічному енцефаліті спостерігаються одно- або двосторонній птоз (опущення повіки), розхідна косоокість, порушення акомодациї. Зіниці розширені. Ядра якої пари черепно-мозкових нервів уражені?

- A. III

- B. IV.
- C. V.
- D. VI.
- E. VII.

rrrrrr. Хворого з гнійним запаленням середнього вуха справа доставлено до ЛОР-відділення. При огляді хворого виявлена підшкірна флегмона в ділянці соскоподібного відростка. Через яку стінку барабанної порожнини попав гній?

- A. Задню.
- B. Передню.
- C. Нижню.
- D. Присередню.
- E. Верхню.

ssssss. Дитина 3 років поступила в клініку з діагнозом отит. Є вірогідність поширення гною із барабанної порожнини. Куди найвірогідніше може потрапити гній?

- A. У соскоподібну печеру.
- B. У внутрішнє вухо.
- C. У слухову трубу.
- D. У зовнішній слуховий прохід.
- E. У задню черепну ямку.

tttttt. У дитини М., 6 років, гнійне запалення середнього вуха ускладнилось гнійним запаленням комірок соскоподібного відростка. Виникла необхідність трепанації (розтину) соскоподібного відростка. Про близьке розміщення якого венозного синуса слід пам'ятати хірургу, щоб уникнути його пошкодження?

- A. Сигмоподібного.
- B. Верхнього сагітального.
- C. Нижнього сагітального.
- D. Поперечного.
- E. Печеристого.

uuuuuu. У хворого порушений зір у вигляді випадіння медіального поля зору справа та латерального поля зору зліва. Яка частина зорового аналізатора порушена?

- A. Лівий зоровий тракт.
- B. Правий зоровий тракт.

- C. Зорове перехрестя.
- D. Правий зоровий нерв.
- E. Лівий зоровий нерв.

vvvvv. При огляді хворого виявлена косоокість, що збігається досередини, відведення очного яблука неможливе. Який нерв пошкоджено?

- A. Відвідний.
- B. Окороховий.
- C. Очний.
- D. Блоковий.
- E. Зоровий.

wwwww. Хворий скаржиться на стійке опущення верхньої повіки. Який нерв при цьому ушкоджений?

- A. Окороховий.
- B. Відвідний.
- C. Блоковий.
- D. Зоровий.
- E. Очний.

xxxxx. Дитині 2 років поставлено діагноз: косоокість, що розходиться назовні. Який м'яз очного яблука при цьому ушкоджений?

- A. Присередній прямий.
- B. Бічний прямий.
- C. Верхній прямий.
- D. Нижній прямий.
- E. Нижній косий.

uuuuu. У пацієнта з глаукомою порушений відтік водянистої вологи з передньої камери ока у венозне сплетення через дренажну систему. Який анатомічний утвір уражений?

- A. Шлемів канал.
- B. Кристалик.
- C. Війчастий м'яз.
- D. М'язи райдужки.
- E. Циннова зв'язка.

zzzzz. У жінки 60 років пухлина головного мозку спричинила руйнування лівого зорового тракту. Від яких ділянок сітківки не

будуть відходити імпульси до кіркового аналізатора органа зору?

- A. Від медіальної половини сітківки правого ока і латеральної половини лівого ока.
- B. Від медіальної половини сітківки правого і лівого ока.
- C. Від латеральної половини сітківки правого і лівого ока.
- D. Від медіальної половини сітківки лівого ока і латеральної половини правого ока.
- E. Від усієї сітківки лівого ока.

aaaaaaa. Хвора 25 років звернулася до лікаря-офтальмолога зі скаргами на погіршення зору. При огляді виявлено порушення акомодациї, зіниця розширена, не реагує на світло. Функція яких м'язів при цьому порушена?

- A. Війкового м'яза та м'яза-звужувача зіниці.
- B. М'яза-розширювача зіниці та війкового м'яза.
- C. Війкового м'яза та верхнього косого м'яза.
- D. М'яза-звужувача та верхнього косого м'яза.
- E. М'яза-звужувача зіниці та м'яза-розширювача зіниці.

bbbbbbb. У результаті травми голови утворилася гематома з локалізацією в ділянці середньої черепної ямки зліва. Внаслідок цього на стороні ураження виникло розширення зіниці. Який нерв ушкоджений?

- A. N. oculomotorius.
- B. N. abduceus.
- C. N. opticus.
- D. N. trochlearis.
- E. N. trigeminus.

sssssss. При гнійному отиті гноєм пошкоджено верхню стінку барабанної порожнини. У яку ямку черепа попав гній із барабанної порожнини?

- A. У середню черепну ямку.
- B. У задню черепну ямку.
- C. У передню черепну ямку.
- D. В очну ямку.
- E. В крилопіднебінну ямку.

ddddddd. Хвора 25 років звернулася зі скаргами на погіршення зору. При огляді виявлено порушення акомодациї, зіниця



розширена, не реагує на світло. Функція яких м'язів порушена?

- A. М'яза, що звужує зіницю, війкового.
- B. М'яза, що розширює зіницю, війкового.
- C. Верхнього косого, війкового.
- D. Латерального прямого, м'яза, що звужує зіницю.
- E. М'яза, що звужує, і м'яза, що розширює зіницю.

eeeeeee. Унаслідок травми у хворого спостерігається розширення діаметра зіниць та порушення зіничного рефлексу. Діяльність якого м'яза блоковано?

- A. *Musculus sphincter pupillae*.
- B. *Musculus ciliaris*.
- C. *Musculus dilatator pupillae*.
- D. *Musculus rectus superior*.
- E. *Musculus rectus inferior*.

ffffff. При перевірці зіничного рефлексу у хворого спостерігаються сповільнення реакції на світло на лівому оці. Функція якого ядра порушена?

- A. Додаткове ядро окорухового нерва.
- B. Ядро блокового нерва.
- C. Ядро відвідного нерва.
- D. Ядра верхніх горбиків покрівлі.
- E. Ядро окорухового нерва.

ggggggg. У дитини 2 років після перенесеного грипу з'явилися скарги на біль у вусі. Лікар виявив зниження слуху та запалення середнього вуха. Яким шляхом інфекція потрапила до середнього вуха?

- A. Через слухову трубу.
- B. Через *foramen jugularis*.
- C. Через *canalis caroticus*.
- D. Через *atrium mastoideum*.
- E. Через *canalis nasolacrimalis*.

hhhhhhh. Хвора А, 75 р., доставлена в офтальмологічне відділення лікарні зі скаргами на погіршення зору. При об'єктивному дослідженні встановлена наявність пухлини мозку, розміщеної в ділянці лівого зорового тракту. Які порушення зору будуть спостерігатися у хворой?

- A. Погіршення зору в лівих половинах сітківки обох очей.
- B. Погіршення зору в правих половинах сітківки обох очей.
- C. Погіршення зору в обох половинах лівого ока.
- D. Погіршення зору в обох половинах правого ока.
- E. Погіршення зору в сітківках обох очей.

іііііі. Внаслідок вивиху нижньої щелепи у пацієнта спостерігається відсутність відчуття смаку передньою частиною язика та слюзовиділення. Подразненням якого нерва це викликано?

- A. Лицевого.
- B. Під'язикового.
- C. Нижньощелепного.
- D. Блукаючого.
- E. Барабанного.

їїїїїї. В клініку звернувся чоловік 45 років із скаргами на втрату чутливості в ділянці задньої 1/3 язика. Функція якої пари черепно-мозкових нервів порушена?

- A. IX.
- B. X.
- C. VIII.
- D. V.
- E. XII.

kkkkkkk. Який нерв уражено, якщо у хворого права носогубна складка розгладжена, розширена права очноямкова щілина (її не вдається закрити під час примружування, тому що повіки не змикаються), виникають затруднення під час розмови і приймання їжі (їжа застряє між щокою і зубами)?

- A. N. facialis dexter.
- B. N. abduceus dexter.
- C. N. glossopharyngeus sinister.
- D. N. vagus dexter.
- E. N. trigeminus dexter.

lllllll. При огляді травмованого у дорожній пригоді лікар встановив ураження зовнішньої стінки очної ямки. Потерпілий втратив можливість відведення очного яблука на травмованому боці. Який нерв міг бути ураженим у даному випадку?

- A. N. abducens.

- B. N. trochlearis.
- C. N. oculomotorius.
- D. N. ophthalmicus.
- E. N. infraorbitalis.

mmmmmm. У хворого при висуванні язика спостерігається відхилення його верхівки вліво. Рухова інервація якого черепного нерва порушена у цьому випадку?

- A. N. hypoglossus dexter.
- B. N. glossopharyngeus dexter.
- C. N. vagus dexter.
- D. N. trigeminus sinister.
- E. N. facialis sinister.

nnnnnn. У хворого з аневризмою правої підключичної артерії спостерігається осиплість голосу. З подразненням якого нерва це може бути пов'язано?

- A. N. laringeus reccurens dexter.
- B. N. laringeus superior dexter.
- C. N. laringeus reccurens sinister.
- D. N. laringeus superior sinister.
- E. N. laringeus inferior sinister.

oooooo. У хворого, який поступив у неврологічне відділення, при обстеженні виявлено відхилення язика вбік при висовуванні, атрофічні зміни половини язика, порушення мови, затrudнене ковтання. Який нерв пошкоджений?

- A. Під'язиковий.
- B. Язиковий.
- C. Барабанна струна.
- D. Язико-глотковий.
- E. Блукаючий.

rrrrrr. При обстеженні хворого, який звернувся у неврологічне відділення, виявлено згладженість лобових складок, неможливість примружити очі, кут рота опущений, "парусять" щоки. Який нерв пошкоджений?

- A. Лицевий.
- B. Окоруховий.
- C. Трійчастий.
- D. Блукаючий.

Е. Додатковий.

qqqqqq. При обстеженні хворого виявлено опущення верхньої повіки, розхідну косоокість, розширену зінницю, обмеженість рухливості очного яблука. Який нерв пошкоджений?

- A. Окоруховий.
- B. Очний.
- C. Блоковий.
- D. Відвідний.
- E. Зоровий.

rrrrrr. В лікарню звернулася хвора К. 38 років із скаргами на те, що після перенесеного гострого вірусного респіраторного захворювання вона втратила відчуття дотику їжі до передніх 2/3 язика, а також відчуття болю та температури (попекла язик гарячим чаєм). Назвіть, яка з гілок якого нерва при цьому була уражена?

- A. Язиковий нерв нижньощелепного нерва трійчастого нерва.
- B. Язикові гілки язикоглоткового нерва.
- C. Язикові гілки під'язикового нерва.
- D. Барабанна струна лицевого нерва.
- E. Верхній гортанний нерв блукаючого нерва.

sssssss. До лікаря-невропатолога звернулася хвора Л. 52 років із скаргами на втрату чутливості шкіри правої половини обличчя в ділянці нижньої повіки, спинки носа та верхньої губи. Назвіть, яка гілка якого нерва при цьому ушкоджена:

- A. Верхньощелепний нерв трійчастого нерва.
- B. Великий кам'янистий нерв лицевого нерва.
- C. Очний нерв трійчастого нерва.
- D. Нижньощелепний нерв трійчастого нерва.
- E. Барабанна струна лицевого нерва.

tttttt. У хворого діагностовано ураження лицевого нерва. На якому рівні пошкоджений нерв, якщо у хворого спостерігається таке сполучення клінічних симптомів: параліч мимічних м'язів, порушення смакової чутливості передньої частини язика, сухість у роті (зменшення слиновиділення). Зниження слъзовиділення немає:

- A. В каналі лицевого нерва нижче коліна після відходження великого кам'янистого нерва.

- В. На основі мозку.
- С. В каналі лицевого нерву до відходження великого кам'янистого нерва.
- Д. Після виходу нерва з каналу.
- Е. У привушній залозі.

uuuuuu. Хворий не може на одній половині обличчя підняти брову, закрити повністю око, оголити зуби. Який нерв уражений?

- А. Лицевий нерв.
- В. Очний.
- С. Верхньощелепний.
- Д. Нижньощелепний.
- Е. Окоруховий.

vvvvvv. У хворого 52 років раптово з'явилась асиметрія обличчя. Вся уражена половина лиця непорушна, носогубна складка згладжена, очна щілина розширена; око не закривається, кут рота опущений. Названий синдром викликаний ураженням якого нерва?

- А. Лицевого.
- В. Язикоглоткового.
- С. Трійчастого.
- Д. Додаткового.
- Е. Під'язикового.

wwwwww. Хворому 60 років важко формувати і рухати харчову грудку, це порушує процес їжі. При цьому язик нерухомий, мова стала неможливою. Причиною цього могло стати порушення:

- А. Під'язикового нерва.
- В. Додаткового нерва.
- С. Язикоглоткового нерва.
- Д. Трійчастого нерва.
- Е. Лицевого нерва.

xxxxxx. Після перенесеного запального захворювання у хворого виникло неповне відведення очного яблука в латеральну сторону. Який нерв у хворого пошкоджений?

- А. Відвідний.
- В. Окоруховий.

- С. Блоковий.
- Д. Зоровий.
- Е. Лицевий.

уууууу. Хворий втратив смак у передній частині язика.

Порушення функції якого нерва можна припустити?

- А. Барабанної струни.
- В. Язикоглоткового нерва.
- С. Блукаючого нерва.
- Д. Під'язикового нерва.
- Е. Додаткового нерва.

zzzzzzz. У хворого порушена моторна функція язика. З патологією якого нерва це пов'язано?

- А. Під'язикового.
- В. Блукаючого.
- С. Язикоглоткового.
- Д. Лицевого.
- Е. Додаткового.

ааааааа. У хворого після простудного захворювання виникло порушення виділення сльози. Який вегетативний вузол найбільше при цьому постраждав?

- А. Крилопіднебінний.
- В. Війчастий.
- С. Вушний.
- Д. Піднижньощелепний.
- Е. Під'язиковий.

bbbbbbbbb. У хворого після простудного захворювання з'явилося порушення больової і температурної чутливості передніх 2/3 язика? Який із нервів при цьому постраждав?

- А. Трійчастий.
- В. Під'язиковий.
- С. Діафрагмальний.
- Д. Блукаючий.
- Е. Барабанна струна.

ssssssss. Після перенесеного простудного захворювання у хворого з'явилося оніміння в ділянці правої половини обличчя. При обстеженні виявлено порушення больової і

температурної чутливості правої половини обличчя. Який нерв ушкоджено?

- A. Трійчастий.
- B. Лицевий.
- C. Язикоглотковий.
- D. Блукаючий.
- E. Під'язиковий.

dddddddd. У пацієнта при епідемічному енцефаліті спостерігаються одно- або двосторонній птоз (опущення повіки), розхідна косоокість, порушення акомодатії. Зіниці розширені. Ядра якої пари черепно-мозкових нервів уражені?

- A. III.
- B. IV.
- C. V.
- D. VI.
- E. VII.

eeeeeeee. У хворого відзначається різка болючість шкіри в ділянці обличчя. Який нерв уражено?

- A. Трійчастий.
- B. Лицевий.
- C. Окоруховий.
- D. Блукаючий.
- E. Язикоглотковий.

ffffff. Хворий звернувся до лікаря зі скаргами на затруднення при жуванні. Обстеження виявило атрофію правих власне жувального та скроневого м'язів. При відкриванні рота нижня щілина дещо зміщується наліво. Який нерв пошкоджено?

- A. Рухові гілки нижньощелепного нерва.
- B. Щічний нерв.
- C. Нижній комірковий нерв.
- D. Вушно-скроневиий нерв.
- E. Лицевий нерв.

gggggggg. Хворий з гнійним запаленням середнього вуха скаржився на розлади передніх 2/3 язика та порушення слиновиділення. Який нерв пошкоджено?

- A. Барабанна струна.
- B. Барабанний нерв.

- C. Великий кам'янистий нерв.
- D. Малий кам'янистий.
- E. Язиковий нерв.

hhhhhhh. Хворий А. потрапив у неврологічне відділення зі скаргами на біль в правій половині обличчя. При обстеженні виявлено пониженою шкірну чутливість цієї ділянки, біль при натискуванні в точках Вале. Який нерв пошкоджено?

- A. Трійчастий.
- B. Лицевий.
- C. Під'язиковий.
- D. Додатковий.
- E. Шкірні гілки шийного сплетення.

iiiiiii. Хворий скаржиться на біль в ділянці кореня язика, зів, піднебінних мигдаликів, верхнього відділу глотки, вусі, втрату смакової чутливості в задній третині язика. Пошкодження якого нерва може призвести до таких розладів?

- A. Язико-глоткового.
- B. Блукаючого.
- C. Язикового.
- D. Барабанної струни.
- E. Великого кам'янистого.

jjjjjjj. Хворому проведена субтотальна субфасціальна резекція щитоподібної залози. У післяопераційному періоді тривалий час зберігається осиплість голосу. Який нерв ушкоджено в ході операції?

- A. Зворотний гортанний нерв.
- B. Верхній гортанний нерв.
- C. Під'язиковий нерв.
- D. Язиковий нерв.
- E. Нижньощелепний нерв.

kkkkkkk. Хворий звернувся зі скаргами на порушення зору, що супроводжується опущенням повіки, неможливістю повернути око вгору та до середини. При огляді у хворого відмічено, що око відведене назовні, зіниця розширена та не реагує на світло, хворий не бачить близько. Який нерв ушкоджено?

- A. Окоруховий.
- B. Блоковий.



- C. Відвідний.
- D. Зоровий.
- E. Трійчастий.

IIIIIIII. У хворого спостерігається асиметрія обличчя, особливо при намаганнях виконувати активне скорочення м'язів лица.

Порушення функції якого нерва може до цього призвести?

- A. Лицевого.
- B. I гілки трійчастого.
- C. II гілки трійчастого.
- D. III гілки трійчастого.
- E. Під'язикового.

mmmmmmmm. Хворий скаржиться на напади болю в ділянці зубів верхньої щелепи та губи, який поширюється на око. При обстеженні виявлено порушення шкірної чутливості в ділянці верхньої губи, крил носа та виличній ділянці. Пошкодження якого нерва може спричинити такі розлади?

- A. Верхньощелепного.
- B. Нижньощелепного.
- C. Очного.
- D. Лицевого.
- E. Додаткового.

nnnnnnnn. Хворий К. скаржиться на біль в ділянці нижньої щелепи та підборіддя, що розповсюджується в скроневу ділянку та вуха. При обстеженні виявлено втрату шкірної чутливості в ділянці нижньої губи, біль при натискуванні на підборідний отвір. Пошкодження якого нерва може викликати такі розлади?

- A. Нижньощелепного.
- B. Очного.
- C. Верхньощелепного.
- D. Лицевого.
- E. Додаткового.

ooooooo. При огляді хворого спостерігається атрофія грудинно-ключично-соскоподібного м'яза та верхнього краю трапецієподібного м'яза. Повертання голови в протилежний бік затруднене. Пошкодження якого нерва викликало такі розлади?

- A. Додаткового.
- B. Блукаючого.
- C. Під'язикового.
- D. Великого потиличного.
- E. Шийного поперечного.

rrrrrrrr. При огляді хворого виявлено відхилення очних яблук досередини, косоокість, що збігається, неможливість рухати очне яблуко назовні. Який нерв ушкоджено?

- A. Відвідний.
- B. Окоруховий.
- C. Очний.
- D. Зоровий.
- E. Блоковий.

qqqqqqqq. Хворий О. скаржиться на опущення верхньої повіки. Який нерв ушкоджений?

- A. Окоруховий.
- B. Відвідний.
- C. Блоковий.
- D. Зоровий.
- E. Очний.

rrrrrrrr. У хворого на інфекційній паротит спостерігається параліч м'язів, опущення правого кута рота. Яке ускладнення призвело до нього?

- A. Правосторонній неврит лицевого нерва.
- B. Лівосторонній неврит лицевого нерва.
- C. Правосторонній неврит трійчастого нерва.
- D. Лівосторонній неврит трійчастого нерва.
- E. Правосторонній неврит окорухового нерва.

ssssssss. У хворого 36 років при обстеженні невропатологом була виявлена втрата чутливості шкіри і болючість надбрівної області лоба, виличної дуги і підборіддя праворуч. Функція якого нерва порушена?

- A. N. trigeminus.
- B. N. facialis.
- C. N. oculomotorius.
- D. N. trochlearis.
- E. N. abducens.

ttttttt. При внутрішньомозковому крововиливу у хворого стала невиразна мова. Звукоутворення гортані й рухи нижньої щелепи збереглися. Ядра яких нервів уражені при цьому?

- A. Nuclei n. hypoglossi.
- B. Nuclei n. vagi.
- C. Nuclei n. Accessorii.
- D. Nuclei n. Facialis.
- E. Nuclei n. Glossopharyngeus.

uuuuuuu. У нейрохірургічне відділення прийнятий 54-річний чоловік із скаргами на відсутність чутливості шкіри нижньої повіки, латеральної поверхні зовнішнього носа, верхньої губи. Лікар при огляді встановлює запалення другої гілки трійчастого нерва. Через який отвір виходить із черепа ця гілка?

- A. Круглий отвір.
- B. Рваний отвір.
- C. Овальний отвір.
- D. Остистий отвір.
- E. Верхня очноямкова щілина.

vvvvvvv. У хворого спостерігається перекошене обличчя, сухість ока. Пошкодження якого нерва можна запідозрити?

- A. Лицьового.
- B. Верхньощелепного.
- C. Нижньощелепного.
- D. Додаткового.
- E. Під'язикового.

wwwwwww. Після поранення м'яких тканин ротової порожнини хворий втратив смакову чутливість задньої третини язика. Який нерв ушкоджений?

- A. N. glossopharyngeus.
- B. N. facialis.
- C. N. hypoglossus.
- D. N. lingualis.
- E. Chorda tympani.

xxxxxxx. В результаті травми голови утворилася гематома з локалізацією в ділянці середньої черепної ямки зліва.

Внаслідок цього на стороні ураження виникло розширення зіниці. Який нерв ушкоджений?

- A. N. oculomotorius.
- B. N. abduceus.
- C. N. opticus.
- D. N. trochlearis.
- E. N. trigeminus.

уууууууу. У хворого з пухлиною стовбурової частини мозку виникло затруднення при висуванні язика. Функція якого м'яза язика при цьому постраждала?

- A. Підборідно-язикового.
- B. Шилоязикового.
- C. Під'язиково-язикового.
- D. Верхнього поздовжнього.
- E. Поперечного.

zzzzzzzz. При первинному обстеженні у хворого встановлена відсутність загальної чутливості передніх 2/3 язика. Смакова чутливість збережена. Який нерв уражено?

- A. Язикова гілка трійчастого нерва до її з'єднання з барабанною струною.
- B. Під'язиковий нерв.
- C. Язикова гілка трійчастого нерва після її з'єднання з барабанною струною.
- D. Барабанна струна лицьового нерва.
- E. Язикоглотковий нерв.

аааааааа. У хворого спостерігається слъозотеча, підвищене слиновиділення. Цей стан, в поєднанні з іншими симптомами, розцінюється як подразнення волокон одного з черепних нервів. Якого саме нерва і яких його волокон?

- A. Парасимпатичні волокна лицьового нерва.
- B. Парасимпатичні волокна окорухового нерва.
- C. Соматичні рухові волокна окорухового нерва.
- D. Парасимпатичні волокна блукаючого нерва.
- E. Соматичні рухові волокна лицьового нерва.

bbbbbbbbb. У хворого порушилася робота жувальних м'язів. Який нерв пошкоджений?

- A. Нижньощелепний нерв.

- B. Язиковий нерв.
- C. Вушно-скроневий нерв.
- D. Щічний нерв.
- E. Верхньощелепний нерв.

ssssssss. При перевірці зіничного рефлексу у хворого спостерігаються сповільнення реакції на світло на лівому оці. Функція якого ядра порушена?

- A. Додаткове ядро окоорухового нерва.
- B. Ядро блокового нерва.
- C. Ядро відвідного нерва.
- D. Ядра верхніх горбиків покрівлі.
- E. Ядро окоорухового нерва.

ddddddddd. У хворого утруднене щільне змикання щелеп при жуванні. Лікарем визначено часткову атрофію жувальних м'язів, що розміщене нижче виличної дуги. Гілки якого з названих нервів іннервують названі м'язи?

- A. N. mandibularis.
- B. N. maxillaris.
- C. N. alveolaris inferior.
- D. Nn. alveolares superiores.
- E. N. infraorbitalis.

eeeeeeee. У хворого спостерігається порушення функції привушної слинної залози. Який нерв посилює її секрецію?

- A. N. petrosus minor.
- B. N. petrosus major.
- C. N. petrosus profundus.
- D. N. auricularis minor.
- E. N. auricularis major.

ffffff. При ковтанні їжі хворий відмітив затруднення, що пов'язано з паралічем м'якого піднебіння. Який нерв пошкоджено?

- A. III гілка трійчастого нерва.
- B. Лицевий нерв.
- C. I гілка трійчастого нерва.
- D. II гілка трійчастого нерва.
- E. Під'язиковий нерв.

ggggggggg. У хворого спостерігається зниження тактильного та смакового відчуття слизової оболонки задньої третини спинки язика. З патологією якого нерва це пов'язано?

- A. Язикоглоткового.
- B. III гілкою трійчастого нерва.
- C. Лицевого.
- D. Під'язикового.
- E. II гілки трійчастого нерва.

hhhhhhhhh. У чоловіка 40 років після щелепно-лицевої травми порушилася функція під'язикової та підщелепної залоз зліва. Слини з цих залоз виділяється мало. Функція якого нерва порушена?

- A. VII пари.
- B. VI пари.
- C. X пари.
- D. XII пари.
- E. XI пари.

iiiiiiiiii. У хворого запалення середнього вуха ускладнилось мастоїдитом. Надалі виникла загроза гнійного тромбозу найближчої венозної пазухи. Якої?

- A. Сигмоподібної.
- B. Поперечної.
- C. Верхньої сагітальної.
- D. Прямої.
- E. Нижньої кам'янистої.

jjjjjjjjj. Потерпілий доставлений у лікарню з переломом нижньої щелепи та значною кровотечею у ділянці перелому.

- Пошкодження якої артерії вірогідніше всього мало місце?
- A. Нижньої коміркової артерії.
  - B. Висхідної глоткової артерії.
  - C. Язикової артерії.
  - D. Висхідної піднебінної артерії.
  - E. Верхньої коміркової артерії.

kkkkkkkkk. У потерпілого є травма м'яких тканин та тім'яних кісток в ділянці стрілоподібного шва, яка супроводжується сильною кровотечею? Яке з утворень вірогідно ушкоджено?

- A. Sinus sagittalis superior.

- B. Sinus petrosus superior.
- C. Sinus rectus.
- D. Sinus sagittalis inferior.
- E. Sinus transversus.

IIIIIIII. Під час операції закриття природженої щілини піднебіння (уранопластики) при збиванні долотом крилоподібного гачка ушкоджено великий піднебінний канал. Виникла кровотеча, яку можна припинити лише шляхом тампонади каналу. Яку артерію ушкоджено?

- A. Низхідну піднебінну артерію.
- B. Висхідну піднебінну артерію.
- C. Висхідну глоткову артерію.
- D. Клиноподібну артерію.
- E. Задню верхню альвеолярну артерію.

mmmmmmmm. У хворого виявлено ураження внутрішнього вуха судинного генезу. Гілками якої з названих артерій, головним чином, здійснюється кровопостачання внутрішнього вуха?

- A. A. basilaris.
- B. A. cerebri posterior.
- C. A. vertebralis.
- D. A. cerebri media.
- E. A. cerebri anterior.

nnnnnnnnn. Хворий 45 років скаржиться на запаморочення, хиткість під час ходьби, порушення координації рухів. При обстеженні встановлено, що у хворого остеохондроз шийного відділу хребтового стовбура і стиснута судина, яка проходить через поперечні отвори шийних хребців. Яка це судина?

- A. A. verterbralis.
- B. A. subclavia.
- C. A. carotis externa.
- D. A. carotis interna.
- E. A. occipitalis.

ooooooo. При гнійному запаленні середнього вуха в патологічний процес втягнена артерія, яка розміщена на передній стінці барабанної порожнини. Яка судина втягнена в патологічний процес?

- A. A. carotis interna.
- B. A. carotis externa.
- C. A. meningea media.
- D. A. auricularis posterior.
- E. A. temporalis superficialis.

rrrrrrrrrr. Хворий Т. проводять оперативне втручання на щитоподібній залозі. Гілки яких артерій повинен перев'язати хірург під час оперативного втручання?

- A. Верхньої та нижньої щитоподібних.
- B. Верхньої та нижньої гортанних.
- C. Верхню щитоподібну та щитошийний стовбур.
- D. Верхню щитоподібну та висхідну шийну артерію.
- E. Висхідну шийну та глибоку шийну артерію.

qqqqqqqq. У травмованого кровотеча з рани в ділянці голови. В якому місці слід притиснути сонну артерію для тимчасового припинення кровотечі?

- A. До переднього горбка на поперечному відростку 6-го шийного хребця.
- B. До хребта у верхній частині шиї.
- C. До переднього горбка на поперечному відростку 4-го шийного хребця.
- D. До переднього горбка на поперечному відростку 5-го шийного хребця.
- E. До переднього горбка на поперечному відростку 7-го шийного хребця.

rrrrrrrr. У зв'язку з наявністю злоякісної пухлини на язичку хворому слід його видалити. В якому місці легко знайти язикову артерію і перев'язати її?

- A. У трикутнику Пирогова.
- B. В сонному трикутнику.
- C. В лопатково-підключичному трикутнику.
- D. В лопатково-трапецієподібному трикутнику.
- E. В лопатково-трахейному трикутнику.

sssssssss. У хворого виявлений фурункул у зовнішньому слуховому проході. Які з перелічених лімфатичних вузлів у першу чергу можуть відреагувати на запальний процес?

- A. Nodi lymphatici parotidei.



- B. Nodi lymphatici retropharyngeales.
- C. Nodi lymphatici mandibulares.
- D. Nodi lymphatici cervicales superficiales.
- E. Nodi lymphatici cervicales profundi.

tttttttt. У травмованого епідуральна гематома у скроневій ділянці.

Яка артерія пошкоджена?

- A. Середня оболонна артерія.
- B. Середня мозкова артерія.
- C. Задня сполучна артерія.
- D. Передня оболонна артерія.
- E. Передня мозкова артерія.

uuuuuuuu. У дитини пошкоджена нижня губа в ділянці правого кута рота. Із рани тоненькою цівкою льється кров. Гілки якої артерії пошкоджені при цій травмі?

- A. Лицевої.
- B. Язикової.
- C. Хребтової.
- D. Висхідної глоткової.
- E. Верхньощелепної.

vvvvvvvv. У потерпілого скальпована рана скроневої ділянки голови справа з ушкодженням гілок поверхневої скроневої артерії. Де найбільш доцільно виконати пальцеве притиснення артеріального стовбура для тимчасового припинення кровотечі?

- A. Спереду слухового проходу вище виличної дуги.
- B. В ділянці соскоподібного відростка.
- C. В ділянці виличної кістки.
- D. В ділянці надчочнямкового краю.
- E. Позаду вушної раковини.

wwwwwwwww. У хворого після травми в скроневій ділянці виявлена епідуральна гематома. Яка артерія була пошкоджена?

- A. Середня оболонкова артерія.
- B. Глибока скронева артерія.
- C. Глибока вушна артерія.
- D. Верхня барабанна артерія.
- E. Нижня барабанна артерія.

xxxxxxx. У хворого під час тонзилектомії виникла надзвичайно сильна кровотеча. Яка артерія була пошкоджена під час операції?

- A. Внутрішня сонна артерія.
- B. Висхідна глоткова артерія.
- C. Щелепна артерія.
- D. Низхідна піднебінна артерія.
- E. Висхідна піднебінна артерія.

uuuuuuuu. У пацієнта К. 56 років, який 28 років пропрацював робочим на хімічному заводі у цеху зі шкідливими умовами виробництва, спостерігаються часті кровотечі із слизової оболонки носової порожнини. За рахунок яких артерій це відбувається?

- A. Передня і задня решітчасті артерії.
- B. Надочномкова артерія.
- C. Війчасті артерії.
- D. Передня мозкова артерія.
- E. Очна артерія.

zzzzzzzz. Потерпілий доставлений у клініку з відкритим переломом гілки нижньої щелепи з великою кровотечею в ділянці перелому. Пошкодження якої артерії, вірогідніше за все, мало місце?

- A. Коміркової нижньої.
- B. Середньої скроневої.
- C. Лицевої.
- D. Язикової.
- E. Висхідної піднебінної.

aaaaaaaa. У дитини М. 6 років гнійне запалення середнього вуха ускладнилось гнійним запаленням комірок соскоподібного відростка. Виникла необхідність трепанації (розтину) соскоподібного відростка. Про близьке розміщення якого венозного синуса слід пам'ятати хірургу, щоб уникнути його пошкодження?

- A. Сигмоподібного.
- B. Верхнього сагітального.
- C. Нижнього сагітального.
- D. Поперечного.

Е. Печеристого.

bbbbbbbbbb. У травмованого епідуральна гематома у скроневій ділянці. Яка артерія пошкоджена?

- А. Середня оболонкова артерія.
- В. Середня мозкова артерія.
- С. Задня сполучна артерія.
- Д. Передня оболонкова артерія.
- Е. Передня мозкова артерія.

ssssssssss. У хворого, який страждає порушенням мозкового кровообігу, встановлено розлади функції лімбічної системи. Порушення кровотоку в басейні якої артерії є причиною цих симптомів?

- А. Передньої мозкової.
- В. Хребтової.
- С. Задньої мозкової.
- Д. Середньої мозкової.
- Е. Передньої артерії судинного сплетення.

dddddddddd. У жінки 53 років порушення функції V-VIII пар черепних нервів внаслідок порушення кровопостачання їх ядер, відсутність активних рухів в обох верхніх і нижніх кінцівках, розлади вітальних функцій (дихання та кровообігу). Порушення кровотоку в басейні якої артерії є причиною цього хворобливого стану?

- А. Основної артерії.
- В. Середньої мозкової артерії.
- С. Задньої мозкової артерії.
- Д. Передньої з'єднувальної артерії.
- Е. Передньої мозкової артерії.

eeeeeeeeee. У чоловіка 40 років із флегмоною обличчя гнійне запалення та значний набряк м'яких тканин спричинили перетиснення просвіту лицевої вени і ретроградний (зворотний) напрямок току венозної крові. Інфікування якої венозної пазухи можливе?

- А. Печеристої.
- В. Верхньої кам'янистої.
- С. Нижньої кам'янистої.
- Д. Прямої.

Е. Сигмоподібної.

ffffff. В яку порожнину черепа буде поширюватися крововилив, якщо зруйнована венозна судина в ділянці яремного отвору?

- A. Задня черепна ямка.
- B. Передня черепна ямка.
- C. Субарахноїдальний простір.
- D. Середня черепна ямка.
- E. Субдуральний простір.

ggggggggg. Хворий страждає на параліч очних м'язів, біль за ходом трійчастого нерва. Про аневризму (розширення) якого венозного синуса можливо думати?

- A. Sinus cavernosus.
- B. Sinus transversus.
- C. Sinus sagittalis superior.
- D. Sinus petrosus superior.
- E. Sinus occipitalis.

hhhhhhhhh. У потерпілого в аварії спостерігається кровотеча з м'яких тканин спереду від кута нижньої щелепи. Яку судину треба перев'язати для припинення кровотечі?

- A. A. facialis.
- B. A. carotis interna.
- C. A. temporalis superficialis.
- D. A. alveolaris inferior.
- E. A. lingvalis.

iiiiiiii. Потерпілого 37 років травмовано гострим предметом у нижню ділянку сонного трикутника шиї. Яка судина при цьому була пошкоджена?

- A. Загальна сонна артерія.
- B. Зовнішня сонна артерія.
- C. Зовнішня яремна вена.
- D. Верхня щитоподібна артерія.
- E. Внутрішня сонна артерія.

jjjjjjjj. У потерпілого травма м'яких тканин татім'яних кісток у ділянці їх з'єднання між собою, яка супроводжується сильною кровотечею. Яке судинне утворення пошкоджене?

- A. Sinus sagittalis superior.

- B. Sinus transversus.
- C. Sinus petrosus superior.
- D. Sinus rectus.
- E. Sinus sagittalis inferior.

kkkkkkkkkk. Після крововиливу у ліву півкулю головного мозку хворий втратив мову. У басейні якої артерії відбувся тромбоз?

- A. Arteria cerebri media.
- B. Arteria cerebri anterior.
- C. Arteria cerebri posterior.
- D. Arteria communicans anterior.
- E. Arteria communicans posterior.

llllllllll. Після крововиливу у ліву півкулю головного мозку хворий втратив мову. У басейні якої артерії відбувся тромбоз?

- A. Arteria cerebri media.
- B. Arteria cerebri anterior.
- C. Arteria cerebri posterior.
- D. Arteria communicans anterior.
- E. Arteria communicans posterior.

mmmmmmmmmm. У хворого кровотеча в ділянці верхньої губи. Яка артерія ймовірноше всього пошкоджена?

- A. Лицева.
- B. Верхньощелепна.
- C. Язикова.
- D. Поверхнева скронева.
- E. Кутова.

nnnnnnnnnn. У хворого рак спинки язика виникла сильна кровотеча, внаслідок ураження пухлиною дорзальної артерії язика. Яку судину перев'язує лікар для припинення кровотечі?

- A. Язикової артерії.
- B. Дорзальної артерії язика.
- C. Глибокої артерії язика.
- D. Лицевої артерії.
- E. Висхідної артерії глотки.

oooooooooo. У лікарню госпіталізована хвора у важкому стані з діагнозом – геморагічний інсульт в ділянці лобової частини

правої півкулі головного мозку. Ушкодження якої артерії найбільш ймовірно призвело до цього стану?

- A. A. cerebri anterior.
- B. A. cerebri posterior.
- C. A. communicans anterior.
- D. A. cerebri media.
- E. A. communicans posterior.

rrrrrrrrrr. У хворого 65 років при неврологічному обстеженні виявлений крововилив у межах верхньої скроневої звивини. У зоні кровопостачання якої артерії він знаходиться?

- A. Середньої мозкової артерії.
- B. Передньої мозкової артерії.
- C. Задньої мозкової артерії.
- D. Передньої сполучної артерії.
- E. Основної артерії.

qqqqqqqq. Студентка 17 років видавила гнійничок у медіальному куті ока. Через 2 дні її прийняли в інститут нейрохірургії з діагнозом тромбоз печеристої пазухи. Яким шляхом інфекція попала в цю пазуху?

- A. Через v. angularis.
- B. Через v. maxillaris.
- C. Через v. profunda faciei.
- D. Через v. transversa faciei.
- E. Через v. diploicae frontalis.

rrrrrrrrr. Чоловік 70 років під час гоління зрізав гнійник у ділянці соскоподібного відростка. Через 2 дні він був доставлений у лікарню з діагнозом запалення оболонок головного мозку. Яким шляхом інфекція проникла в порожнину черепа? Через:

- A. V. emissariae mastoideae.
- B. V. v. labyrinthi.
- C. V. v. tympanicae.
- D. V. facialis.
- E. V. v. auriculares.

## СПИСОК ЛІТЕРАТУРИ

1. Анатомія людини За ред. В.Г.Ковешнікова. – Луганськ: Видавництво "Шико", ТОВ "Віртуальна реальність", 2005. – Т. I - III.
2. Анатомия человека, За ред. М.Р.Сапина. – М.: Медицина, 1993. – Т. II.
3. Анатомия человека За ред. М.Р.Сапина. – М.: Медицина, 1986. – Т. I.
4. Привес М.Р. и др. Анатомия человека. – М.: Медицина, 1985.
5. Синельников Р.Д., Синельников Я.Р. Атлас анатомии человека. – М.: Медицина, 1989. – Т. III.
6. Краев А.В. Анатомия человека. – М.: Медицина, 1978.
7. Иванов Г.Ф. Основы нормальной анатомии человека. – М.: Медгиз, 1949. – Т. II.
8. Куприянов В.В. Учебное пособие к практическим занятиям по анатомии человека. – М., 1967.
9. Михайлов С.С. Анатомия человека. – М.: Медицина, 1984.
10. Свиридов А.И. Анатомия человека. – Киев: Высшая школа, 1983.
11. Воробьев В.П. Анатомия человека. – М.: Медгиз, 1932. – Т. II.
12. Зернов Д.Н. Руководство по описанию анатомии человека. – М., 1938. – Т. II.
13. Жданов Д.А. Лекции по функциональной анатомии. – М.: Медицина, 1979.
14. Лавров Н.Н. Краткое пособие по изучению путей головного и спинного мозга. – Рязань: Рязанское книжное издательство, 1961.
15. Костиленко Ю.П., Скрипников Н.С., Девяткин Е.А. Методические рекомендации для студентов 1-х и 2-х курсов леч. и стомат ф-тов по теме "Общие теоретические предпосылки к изучению органов чувств и проводящих путей нервной системы". – Полтава, 1930.
16. Золотухин А.С. Пособие к практическим занятиям на трупе. – М., 1930.
17. Оперативна хірургія і топографічна анатомія: Підручник /К.І.Кульчицький, М.П.Ковальський, А.П.Дітковський та ін. / За ред К.І.Кульчицького. – К.: Вища шк., 1994. – 464с.
18. Кульчицкий К.И. Курс лекций по топографической анатомии и оперативной хирургии. – Киев-Полтава, 1992. – 520 с.
19. Оперативная хирургия и топографическая анатомия: Учебник /Г.Е.Островерхов, Д.Н.Лубоцкий, Ю.М.Бомаш / Под ред. Г.Е.Островерхова. – М.: Медицина, 1972. – 712 с.
20. Оперативная хирургия и топографическая анатомия: Учебник /В.В.Кованов, Т.И.Аникина, И.А.Сычеников и др. / Под ред. В.В.Кованова. – М.: Медицина, 1985. – 368 с.